

111 年第二次專門職業及技術人員高等考試醫師考試分階段考試(第二階段考試)

代 號：3302

類科名稱：醫師(二)

科目名稱：醫學(五) (包括外科、骨科、泌尿科等科目及其相關臨床實例與醫學倫理)

考試時間：2 小時

座號：_____

※本試題為單選題，請選出一個正確或最適當的答案，複選作答者，該題不予計分。

※注意：本試題禁止使用電子計算器。

- 有關行走中跌倒後的病人，若腦部電腦斷層檢查發現顱內出血，下列敘述何者正確？
 - 右側頭部著地造成顱內出血，通常僅右側的腦部會受傷
 - 硬腦膜上出血常因靜脈血管斷裂造成
 - 與老人相比較，小孩較容易有硬腦膜下出血的情形
 - 若腦部電腦斷層發現出血處在 basal ganglia 或是小腦部位，病人的出血較可能是屬於高血壓造成的出血性腦中風而非車禍造成
- 張力性氣胸 (tension pneumothorax) 與心包膜積血都可能合併頸靜脈鼓脹，下列何者最能幫助鑑別診斷？
 - 胸部是否有呼吸聲
 - 肋骨是否有骨折
 - 心音是否清晰
 - 心跳是否加速
- 有關新興癌症分子生物標靶治療 (target therapy) 的原理，下列敘述何者錯誤？
 - 治療 myeloma 可針對 Bcr-Abl 基因
 - 治療 colorectal cancer 可針對 epidermal growth factor receptor (EGFR)
 - 治療 breast cancer 可針對 human epidermal growth factor receptor 2 (HER2)
 - 治療 renal cell carcinoma 可針對 vascular endothelial growth factor (VEGF)
- 下列何者不是胰臟癌的危險因子？
 - 抽菸
 - Peutz-Jeghers syndrome
 - 遺傳性胰臟炎
 - 縮胃手術
- 高壓氧 (hyperbaric oxygen therapy) 為一有效改善組織缺氧之療法，應用於傷口組織缺氧治療最主要之先決條件為何？
 - 病人本身多重合併症需獲得良好控制
 - 確認傷口標的物本身之血液循環暢通
 - 傷口細菌培養不能有感染狀況
 - 傷口縫合必須堅固以防崩裂
- 有關腎臟移植後使用免疫抑制劑的感染副作用，下列敘述何者最不恰當？
 - 可於術後預防性使用 acyclovir 或 valgancyclovir，以降低術後巨細胞病毒 (cytomegalovirus) 感染機率
 - 因使用免疫抑制劑導致免疫力低下後所致的多瘤病毒相關性腎病 (polyomavirus-associated nephropathy) 會導致移植腎功能喪失
 - 長期使用免疫抑制劑會增加病毒活化機會，導致移植後癌症的發生率升高
 - 移植後淋巴增生性病變 (posttransplantation lymphoproliferative disorder) 的成因，與人類乳突病毒 (human papillomavirus) 活化有關

7.下列何者是發生胃癌的高風險因素？

- A.高脂高蛋白的飲食
- B.含氯的飲用水
- C.低社經階層（low socioeconomic class）人士
- D.女性病人

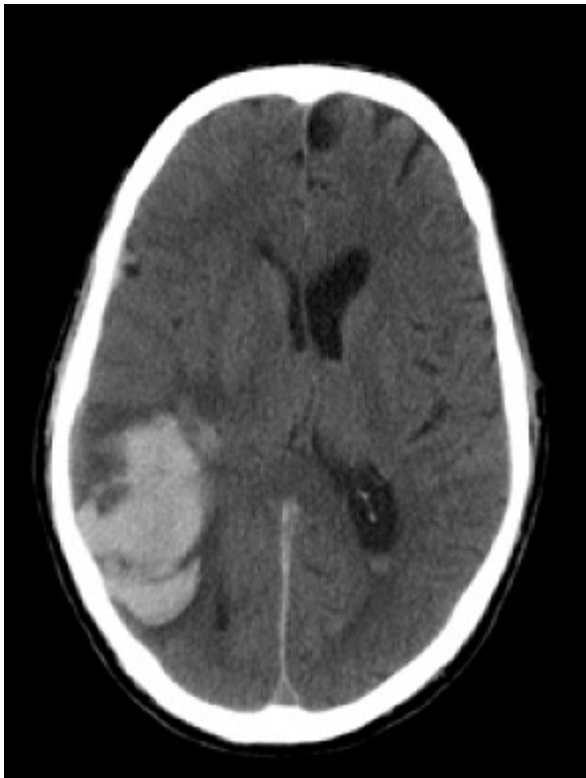8.有關生殖細胞瘤（germinoma）之敘述，下列何者錯誤？

- A.占 primary CNS tumor 約 1~2 %
- B.90%以上發生於 20 歲前
- C.50%長在 pineal region
- D.在 pineal region 的 germinoma：男女發生比例為 1：1

9.有關兒童腦幹膠質瘤（pediatric brainstem glioma）之敘述，下列何者錯誤？

- A.占兒童腦瘤比例約 10~20%
- B.pontine glioma 的存活率較 midbrain glioma 好
- C.tectal gliomas 常以水腦症表現
- D.pontine gliomas 常以 multiple cranial nerve palsies 表現

10.一位 70 歲男性，於晚飯後劇烈頭痛頭暈及噁心嘔吐，被家人送來急診，電腦斷層檢查結果如圖，下列敘述何者錯誤？



- A.須立即進行手術移除顱內血塊，否則會有生命危險
- B.可能是動靜脈畸形出血
- C.可能是類澱粉血管病變（amyloid angiopathy）出血
- D.可能是一個轉移性腫瘤出血

11.下列關於頸椎退化性疾病的治療敘述，何者最不適當？

- A.急性頸椎神經根病變，通常先以保守治療（包括休息、復健和藥物治療），可以改善大部分症狀
- B.如果病人保守治療後，症狀仍未改善，則須考慮手術治療
- C.以手術治療後，病人肩頸疼痛症狀和神經症狀都能全部改善，可回到原本生活和工作
- D.前位椎間盤切除減壓手術，術後病人可能發生聲音沙啞、喝水容易噎到、和吞嚥困難的風險

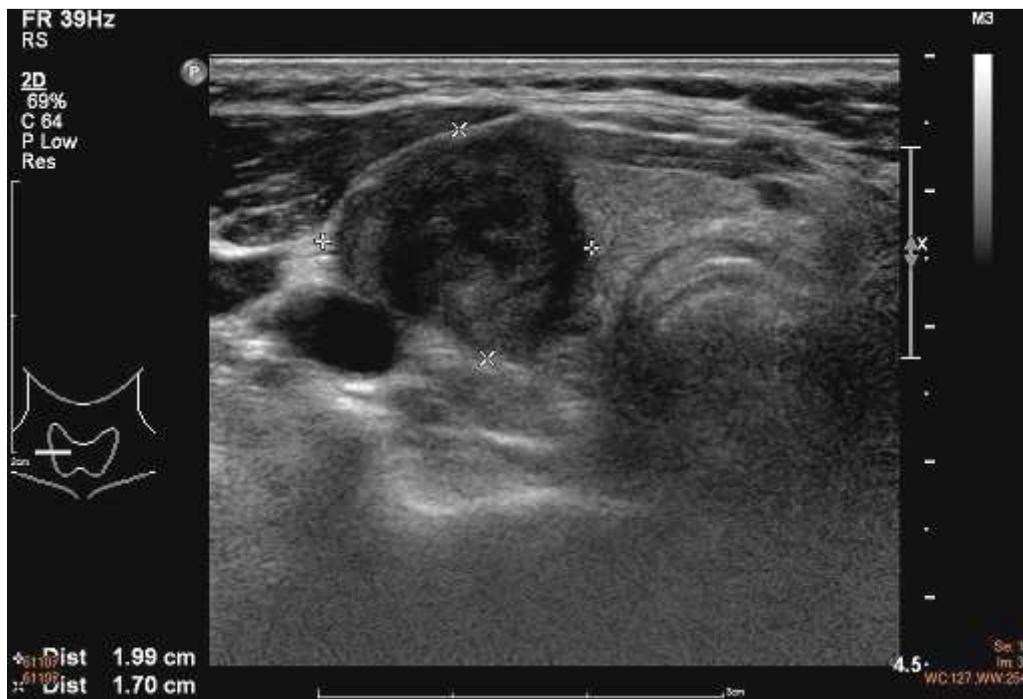12.關於 Chiari I herniation 的敘述，下列何者錯誤？

- A.延髓 (medulla) 向下疝出，超出 foramen magnum 位置
- B.可能產生四肢麻木、無力情形
- C.可能產生脊髓空洞症 (syringomyelia)
- D.可藉由切除枕骨下骨 (suboccipital craniectomy) 與第一頸椎椎弓來治療
- 13.車禍後一個星期，病人發現右眼突出、泛紅、眼睛疼痛、視力減弱，抽血確定無感染，下列敘述何者正確？
- A.總頸動脈分支處受傷，血栓向遠端移行導致
- B.常因頸椎過度旋轉導致
- C.通常是產生低流速 (low flow) 的動靜脈瘻管所致
- D.往往不用開刀，而藉由血管介入治療
- 14.顯微組織皮瓣 (microvascular free flaps) 移植後的術後照護，下列敘述何者錯誤？
- A.使用抗凝血藥物肝素 (heparin) 可減少血管栓塞，因而顯著增加皮瓣存活率，已是常規顯微手術必用藥物
- B.大部分的皮瓣移植後栓塞發生在術後 48 小時內，這段時間內只要及早發現，救回皮瓣 (flap salvage) 的機會較高
- C.皮瓣是否存活，一般可以觀察其皮膚顏色變化、微血管充盈時間 (capillary refilling time) 和針刺後血流的顏色來協助判別
- D.血管縫合太鬆導致中膜 (tunica media) 外露，也是造成術後栓塞的原因
- 15.有關手部曲屈肌腱損傷 (flexor tendon injuries) 下列敘述何者正確？①可以劃分為五區 ②第一、二、四區的肌腱有滑膜鞘 (synovial sheath) 包覆 ③沒有 paratendon 的區域，受傷後癒合速度比較快 ④腕隧道 (carpal tunnel) 屬於第四區
- A.僅①④
- B.僅①③④
- C.僅①②④
- D.①②③④
- 16.有關唇顎裂修復手術之時間表，下列何者錯誤？
- A.出生後 1~2 個月可接受唇黏合術 (lip adhesion)
- B.出生後 3~6 個月可接受唇及初步鼻修復術 (lip and primary nose repair)
- C.出生後 10~12 個月可接受顎修復術 (palate repair)
- D.5 歲前可接受唇或鼻修正術 (lip or nose revision)
- 17.20 歲女性，右側臉頰患有先天性微血管畸形 (capillary malformation)，俗稱葡萄酒色斑 (port wine stain)，治療上選擇下列何種雷射最為適合？
- A.鈷雅鎢雷射 (Nd:YAG laser)
- B.二氧化碳雷射 (CO₂ laser)
- C.脈衝式染料雷射 (pulsed-dye laser)
- D.紅寶石雷射 (ruby laser)
- 18.最容易造成皮膚移植 (skin graft) 失敗是在那一期？
- A.浸潤期 (imbibition)
- B.黏合期 (inosculation)
- C.血管再生期 (revascularization)
- D.增生期 (proliferation)
- 19.有關乳癌切除後的乳房重建 (breast reconstruction)，下列敘述何者錯誤？
- A.每位患者都有重建的權利，醫師應該盡告知義務提供病患選擇
- B.使用義乳乳房重建 (implant-based reconstruction) 並不會影響腫瘤復發的偵測
- C.為了得到最好結果 (best outcome)，乳房重建常常需要多步驟的手術

- D.延遲重建 (delayed reconstruction) 是指乳癌得到控制後再進行重建，經常需要等 2 年
- 20.有關主動脈瓣置換手術的適應症，下列何者最不適當？
- A.有症狀的嚴重主動脈瓣狹窄之病人，可進行主動脈瓣置換手術
 - B.中度主動脈瓣狹窄 (moderate aortic stenosis) 合併冠狀動脈阻塞需進行繞道手術之病人，可進行主動脈瓣置換手術
 - C.無症狀的嚴重主動脈瓣狹窄合併左心室收縮功能 < 50% 之病人，可進行主動脈瓣置換手術
 - D.為預防猝死，在無症狀的嚴重主動脈瓣狹窄之病人，可進行主動脈瓣置換手術
- 21.關於主動脈瘤 (aortic aneurysm)，下列敘述何者正確？
- A.依組織完整性可分為真動脈瘤 (true aneurysm) 及假性動脈瘤 (pseudoaneurysm)，定義為 aortic wall tissue 是否完整，兩者的手術適應症是相同的
 - B.感染是形成動脈瘤的原因之一，常被稱為 mycotic aneurysm，最常見的感染源為 fungus
 - C.不管是 open 或 endovascular repair of thoracoabdominal aneurysm，cerebrospinal fluid drainage 皆有脊髓保護效果
 - D.對於直徑 3 公分的主動脈瘤應持續於門診追蹤，若病人無出現新的症狀，應每三個月密集行追蹤影像檢查
- 22.有關深層靜脈栓塞 (deep vein thrombosis)，下列敘述何者錯誤？
- A.危險因子包括年齡、惡性腫瘤、先前手術及靜脈栓塞病史
 - B.Virchow's triad 可解釋靜脈栓塞的可能成因
 - C.protein C、protein S 及 antithrombin III 的缺少也是常見成因
 - D.May-Thurner syndrome 常為靜脈血栓的併發症
- 23.有關主動脈瓣或二尖瓣狹窄之敘述，下列何者錯誤？
- A.主動脈瓣開口小於 1 cm^2 ，且走路會喘，可建議置換
 - B.二尖瓣開口小於 1.5 cm^2 ，使用二尖瓣氣球擴張成效不佳，應該建議置換
 - C.現在對主動脈瓣及二尖瓣狹窄皆有成熟且經核准之經導管置換瓣膜技術，以減少手術風險
 - D.主動脈瓣狹窄比二尖瓣狹窄惡化進展快，猝死死亡率也高
- 24.50 歲男性，因喘及腳腫兩個月入院，心臟超音波檢查有左心房右心房擴大，左心功能 55%，中心靜脈壓為 22 mmHg，肺壓為 40/20 mmHg，導管壓力曲線有 "square-root sign"，且電腦斷層顯示其心包膜厚度有 5 mm，下列何者為最可能之診斷？
- A.右心衰竭，併左心衰竭
 - B.縮窄性心包膜炎 (constrictive pericarditis)
 - C.限縮性心肌病變 (restrictive cardiomyopathy)
 - D.肥厚性心肌病變 (hypertrophic cardiomyopathy)
- 25.當診斷出食道破裂，下列處理原則何者最不適當？
- A.清除致污物 (contamination)
 - B.廣泛引流，控制感染源頭
 - C.延遲性發現之食道破裂，仍應先修補食道破裂處，比置放引流管重要
 - D.早期腸道灌食，營養補充
- 26.關於巴瑞特氏食道炎 (Barrett esophagus)，下列敘述何者正確？
- A.主要是因胃食道逆流，使得鱗狀上皮細胞往胃內生長產生之病變
 - B.比一般人多 40 倍罹患食道鱗狀上皮細胞癌機會
 - C.反覆發生巴瑞特氏食道炎的病人，經長時間藥物治療無效，可考慮實施胃之抗逆流手術，改善症狀
 - D.沒有阻塞吞嚥困難 (dysphagia) 之症狀
- 27.肺腺癌原位癌 (adenocarcinoma in situ) 之病理診斷為下列何種型態？
- A.腺泡型 (acinar)
 - B.伏壁型 (lepidic)

- C.固體型 (solid)
- D.乳頭型 (papillary)
- 28.有關腺樣囊狀癌 (adenoid cystic carcinoma) 之敘述，下列何者正確？
- A.生長緩慢
- B.大部分不會影響氣管 (trachea)
- C.很少發生喘鳴 (stridor)
- D.大多數病患診斷時已有遠端轉移，因此治療以化學治療為主
- 29.關於頸部及胸部外傷，下列敘述何者正確？
- A.頸部穿刺傷常傷及氣管，食道在其後側不易受傷，故不需檢查
- B.若發生胸部穿刺傷，穿刺物留在胸壁層，要先移除後再送醫院處理
- C.若發生胸部鈍傷無外表瘀青挫傷跡象，則無氣血胸的可能
- D.若有皮下氣腫及縱隔腔氣腫則要考慮食道或氣管受傷
- 30.下列有關 primary mediastinal cyst，何者錯誤？
- A.多半沒有症狀
- B.Bronchogenic cyst 最為常見，常和支氣管相互連通
- C.Pericardial cyst 易發生於右側 cardiophrenic angle
- D.Enteric cyst 通常生長於食道旁
- 31.脾臟 (spleen) 可視為人類最大的淋巴器官，具有調節免疫系統的功能，下列對於脾臟切除 (splenectomy) 的敘述何者錯誤？
- A.嚴重肝硬化的病患經常合併血小板減少 (thrombocytopenia)，必須切除脾臟以提升血小板數目改善病患預後
- B.外傷及手術當中醫源性的脾臟損傷是脾臟切除最常見的原因
- C.脾臟切除後有較高風險遭受莢膜形細菌感染，如肺炎鏈球菌 (*Streptococcus pneumoniae*)
- D.兒童脾臟切除之後併發猛爆型感染症 (overwhelming postsplenectomy infection) 的風險比成人高
- 32.短腸症 (short bowel syndrome) 為大量切除小腸之後的長期併發症。下列何者不是短腸症發生的危險因子 (risk factors) ？
- A.空腸切除 (jejunal resection) 200 公分
- B.未保留迴盲瓣 (ileocecal valve)
- C.合併全結腸切除 (total colectomy)
- D.克隆氏症 (Crohn's disease)
- 33.關於肝臟小葉 (lobule) 的敘述，下列何者正確？
- A.每一個功能單位由 8~12 個終端肝門三合體 (portal triad) 圍繞一中央小靜脈構成
- B.肝臟小葉中可分成 3 帶，其中 zone 1 因為較缺乏養分與氧氣，容易因為毒素或缺血而產生壞死
- C.肝竇狀隙 (sinusoid) 的內皮細胞與肝細胞間間隙稱為 space of Disse，肝細胞藉由擴散作用交換物質，並不產生微絨毛 (microvilli) 構造
- D.肝臟星狀細胞 (stellate cells) 又稱 Ito cells，存在於 space of Disse，主要功能之一為儲存維生素 A
- 34.關於肝臟分葉，下列敘述何者最恰當？
- A.從鎌狀韌帶 (falciform ligament) 分界
- B.尾葉 (caudate lobe) 屬右肝
- C.肝部 (sector) 以肝動脈走向為界
- D.所謂 Cantlie's line，係指膽囊窩至下腔靜脈的連線
- 35.有關小腸腫瘤，下列敘述何者最恰當？
- A.良性腫瘤最常見為脂肪瘤，通常無症狀
- B.最常見的惡性腫瘤為腺癌，好發於迴腸

- C.類癌（carcinoid）易合併類癌症後群（carcinoid syndrome），若能手術切除治療，應儘量切除完全
- D.基質瘤（gastrointestinal stromal tumor）的預後，主要視癌細胞分裂情況而定，與腫瘤大小無關
- 36.下列有關胃惡性腫瘤的敘述，何者錯誤？
- A.為求正確 TNM 分期，胃癌手術中至少需取出 16 顆淋巴結
- B.AJCC 在西元 1997 年，將胃癌的 TNM 分期系統中的 N 分期由淋巴結轉移的位置改為淋巴結轉移數目決定
- C.3 公分的胃底（gastric fundus）基質瘤（gastrointestinal stromal tumor, GIST）的標準治療是胃局部切除加上淋巴結廓清術
- D.胃的 low-grade MALT（mucosa-associated lymphoid tissue）lymphoma 可用根除幽門螺旋桿菌來治療，約 75% 病人可達到緩解（remission）
- 37.65 歲女性因急性上腹痛及背痛至急診室就醫，經初步檢查可能診斷為膽結石引起急性胰臟炎，實習醫學生想用 Ranson prognostic criteria 評估嚴重度，下列何者不是評估的項目？
- A.age
- B.blood glucose level
- C.total bilirubin level
- D.white blood cell count
- 38.病態性肥胖病患接受胃繞道手術（Roux-en-Y gastric bypass），手術後正餐進食 20 至 30 分鐘後，會有胃脹、嘔吐且伴隨有頭暈、心悸與冒汗等症狀。依前述，下列何者正確？
- A.此症狀需進行迷走神經切除手術（truncal vagotomy）矯正
- B.此症狀可藉由調整飲食習慣來改善
- C.此症狀大部分需要藥物治療如 Sandostatin（octreotide）以有效改善症狀
- D.此症狀大部分需要手術治療，以減緩胃排空速率
- 39.一位 55 歲女性罹患高血壓多年，經 saline loading test 確診為原發性多醛酮症（primary hyperaldosteronism），為了排除是 bilateral adrenal hyperplasia，下列定位檢查何者較不適當？
- A.thin-cut adrenal computed tomography（CT）scan
- B.¹³¹I-6 β-iodomethyl noriodocholesterolsintigraphy（NP-59）
- C.selective adrenal vein sampling
- D.metaiodobenzylguanidine（MIBG）scan
- 40.一位 60 歲男性有腎結石病史，近日因聲音沙啞就醫，理學檢查發現頸部有一腫塊，抽血發現血鈣高達 14.5 mg/dL 及 parathyroid hormone（PTH）525 pg/mL，最有可能的診斷為？
- A.sarcoidosis
- B.parathyroid cancer
- C.secondary hyperparathyroidism
- D.parathyromatosis
- 41.一位 65 歲男性發現右頸部有一硬塊，頸部超音波檢查如附圖，細針穿刺細胞學檢查顯示為甲狀腺乳突癌（papillary thyroid cancer），根據超音波圖像，此甲狀腺癌可能合併下列何者特性？



A.lateral neck lymph node metastasis

B.extrathyroidal extension

C.tracheal invasion

D.esophageal invasion

42.下列有關乳房病變之敘述，何者錯誤？

A.乳房影像檢查沒看到腫瘤，但單側腋下淋巴有癌轉移要先排除乳癌的可能性

B.乳房皮膚有橘子皮變化和 Cooper's ligament invasion 有關

C.乳頭有濕疹性變化要排除 Paget's disease 的可能性

D.乳癌觸診摸到硬的腫塊是因 desmoplastic reaction

43.關於乳癌之術後放射線治療，下列敘述何者最不適當？

A.乳管原位癌（DCIS）之病患行乳房保留手術後，建議接受全乳放射線治療，可減少 50%的癌症復發率

B.侵襲性乳癌病人若接受乳房保留手術則需放射線治療，但若病患年齡大於 70 歲、腫瘤 \leq T1、ER+且淋巴結無移轉，仍可考慮免除放射線治療

C.侵襲性乳癌病人若接受全乳切除手術則通常不需放射線治療，但淋巴結轉移較多顆或腫瘤大小超過 5 公分者仍需考慮

D.接受乳房保留手術之侵襲性乳癌，若病患年齡小於 60 歲，可以化學治療取代放射線治療

44.有關乳癌的荷爾蒙治療，下列敘述何者最不適當？

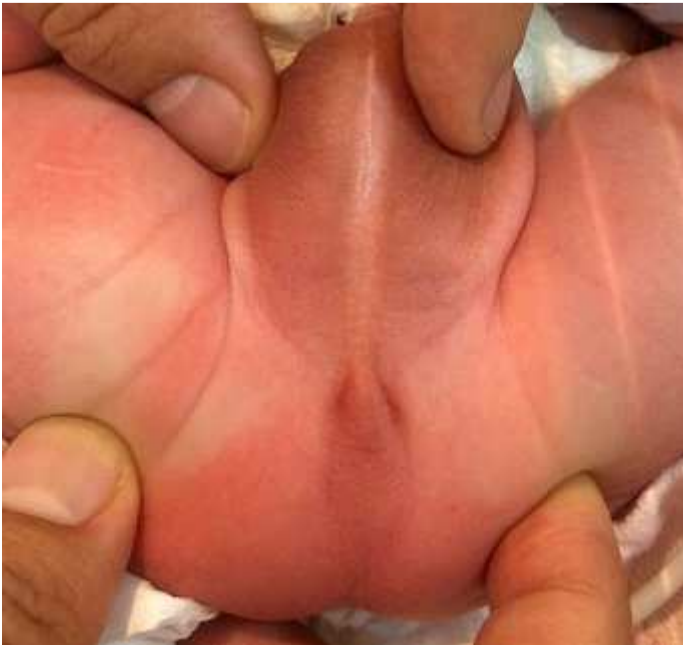A.停經前婦女不應直接選用芳香環酶抑制劑（aromatase inhibitor）

B.若女性荷爾蒙受體（estrogen receptor）為陽性，則即使黃體素受體（progesterone receptor）為陰性，仍可使用抗荷爾蒙藥物治療

C.停經後婦女不應選用泰莫西芬（tamoxifen）

D.若病患同時需化學藥物治療，則抗荷爾蒙藥物多於化療結束後才開始

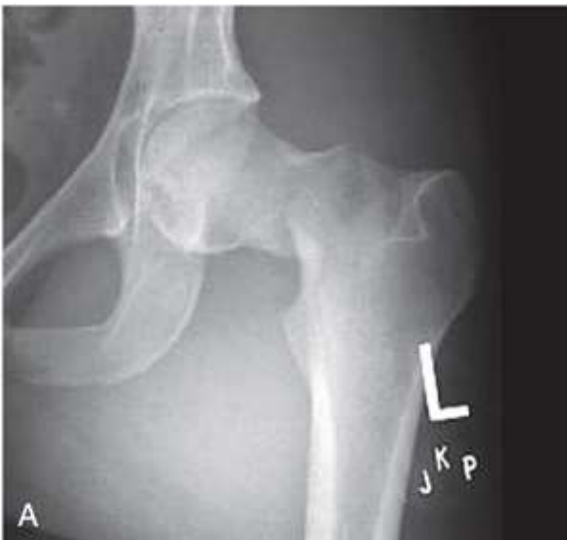45.一男嬰出生後發現為無肛症（anorectal malformation），旋即被送至加護病房，兒童外科醫師立即被照會至現場診視，所見會陰部如圖所示，下列敘述何者正確？①本病患為高位無肛症，可能合併泌尿生殖道異常 ②若腹脹或嘔吐應置放胃管 ③應檢查脊柱是否異常 ④應立即安排手術做腸造口



- A. 僅①④
 B. 僅②③
 C. 僅①②③
 D. 僅②③④
46. 有關先天性橫膈膜疝氣（congenital diaphragmatic hernia），下列敘述何者正確？
- A. 常見為橫膈膜前內（anteromedial）側缺損，又稱 Bochdalek hernia
 B. 腹部臟器經橫膈膜缺損滑入胸腔，只造成同側肺葉發育不良
 C. 目前治療的策略為出生後立即修補缺損，以減少肺部壓迫
 D. 療程中，肺動脈高壓為必須預防或積極處置的問題
47. 有關隱睪症之敘述，下列何者錯誤？
- A. 未下降之睪丸可能在幼兒 6 個月大時就產生了組織及型態上之變化
 B. 未下降之睪丸其間質細胞（即萊氏細胞，Leydig cells）可能發生萎縮、輸精小管半徑減少及精蟲生成受損
 C. 一般建議之睪丸固定手術（orchidopexy）時機最好在 2 歲之後
 D. 睪丸固定手術後可及早偵測到睪丸癌變
48. 幼兒及兒童最常見之顱外實質腫瘤為下列何者？
- A. 神經母細胞瘤（neuroblastoma）
 B. 腎母細胞瘤（nephroblastoma）
 C. 肝母細胞瘤（hepatoblastoma）
 D. 睪丸畸胎瘤（testicular teratoma）
49. 先天性橫膈疝氣（congenital diaphragmatic hernia）當需要使用葉克膜體外維生系統（ECMO）時，下列何種情況使用 ECMO 治療最可能預後不佳？
- A. 心臟超音波正常
 B. 體重 1.7 公斤
 C. 妊娠週數（gestational age）36 週
 D. 出現氣胸（pneumothorax）
50. 潰瘍性大腸炎（ulcerative colitis）手術的適應症，下列何者錯誤？
- A. 猛爆性腸炎（fulminant colitis）且藥物治療無效
 B. 每日腹瀉 5 次
 C. 毒性巨結腸症（toxic megacolon）

- D.病理切片出現細胞分化不良的病灶
- 51.下列那一段結腸或直腸（colon and rectum）並未附著於後腹腔（retroperitoneum）？
- A.升結腸
 - B.降結腸
 - C.橫結腸
 - D.直腸
- 52.有關 hereditary nonpolyposis colon cancer，下列敘述何者錯誤？
- A.為 autosomal dominant disease
 - B.與 mismatch repair 基因缺損相關
 - C.須在 20 歲前進行預防性手術
 - D.MSH6 的缺損和子宮內膜癌相關
- 53.考慮腹腔鏡修補腹股溝疝氣（inguinal hernia）的方法時，常用的技術包括腹腔鏡全腹膜外疝氣修補術（totally extraperitoneal approach, TEP）與經腹腔腹膜前網片修補術（transabdominal preperitoneal approach, TAPP），下列有關此二種修補術之敘述何者錯誤？
- A.TEP 與 TAPP 疝氣修補術方法和技術的主要區別在於進入腹膜前間隙的順序
 - B.使用 TEP 可以更快地進行腹膜前解剖，並將腹膜內臟損害的潛在風險降到最低
 - C.和 TEP 相比較，使用 TAPP 手術操作空間較為有限
 - D.在超過 1,000 名患者的實證醫學證據分析（cochrane review）中，TAPP 與 TEP 修補的疝氣復發率沒有差異
- 54.減肥手術大多使用腹腔鏡方式操作，其治療原理包含限制性（restrictive）手術和吸收不良（malabsorptive）手術。關於減肥手術的治療原理及結果，下列何者正確？①胃袖狀切除手術（laparoscopic sleeve gastrectomy, LSG）主要為吸收不良手術 ②胃繞道引流手術（Roux-en-Y）為限制性手術和吸收不良手術 ③膽胰繞道手術（biliopancreatic diversion, BPD）為吸收不良及輕度限制手術 ④垂直帶狀胃成形術（vertical banded gastroplasty）因為手術死亡率高已被放棄 ⑤膽胰繞道手術（BPD）有助於減少十二指腸開關手術（duodenal switch, DS）後邊緣性潰瘍（marginal ulcer）的發生
- A.①②③
 - B.③④⑤
 - C.僅②③
 - D.僅④⑤
- 55.下列有關單一切口腹腔鏡手術（single-incision laparoscopic surgery）效益之敘述，下列何者錯誤？
- A.多通道的端口（multichannel port）較適合置放在經肚臍（intraumbilical）的位置，但特別手術亦可經肚臍外置放（extraumbilical approach）
 - B.臨床上進行單一切口手術，有時需要增加額外的端口（extra ports）
 - C.可以應用縫合（suture）技巧來當作牽引法
 - D.單一切口傷口縫合應使用不可吸收線材進行連續或間斷縫合法
- 56.下列關於惡性軟骨肉瘤（chondrosarcoma）的敘述，何者最適當？
- A.惡性軟骨肉瘤常見於骨盆，10~20 歲的青少年
 - B.惡性軟骨肉瘤的 mesenchymal chondrosarcoma，常見於 epiphysis of the proximal femur
 - C.惡性軟骨肉瘤對化療及放療敏感，手術切除為次要治療方法
 - D.骨軟骨瘤（osteochondroma）的 cartilage cap 若追蹤時發現厚度 > 2cm，需注意評估 secondary chondrosarcoma
- 57.25 歲男性騎車被卡車輾壓受傷，在急診室血壓 90/50 mmHg，脈搏 110 次/分，呼吸急促，腹部鼓脹，生殖器尿道口有血跡，雙側下肢不等長，下列敘述與處置何者最不適當？
- A.應確保呼吸道通暢，並儘速建立大管徑靜脈導管，給與大量靜脈輸液及輸血治療
 - B.應排除氣血胸、腹腔內出血急症，儘速安排腹部超音波及 diagnostic peritoneal lavage
 - C.要懷疑合併骨盆骨折及關節脫臼，可能有後腹腔腔出血，及早使用骨盆加壓帶（pelvic binder）

- D.應立即放置導尿管（Foley catheter），確保並有效監控靜脈輸液量及電解質平衡
- 58.下列關於髌臼解剖構造及損傷後相關檢查的敘述，何者最適當？
- 髌臼是由三向放射狀軟骨（triradiate cartilage）組成，並由透明軟骨（hyaline cartilage）所覆蓋
 - 兩種骨盆斜位照（oblique views）藉由朝向或遠離患側傾斜 60 度拍攝，補骨盆正位前後照（AP view）的不足之處
 - 內斜位照（internal oblique view / obturator view）可展現後柱（posterior column），包含坐骨棘（ischial spine）與髌臼前壁（anterior wall of the acetabulum）
 - 外斜位照（external oblique view / iliac view）可展現前柱（anterior column）及髌臼後緣（posterior lip of the acetabulum）
- 59.下列肌肉與造成骨盆及髌部撕除性骨折（avulsion fracture）的組合，何者最不適當？
- 腹部肌肉（abdominal muscle）與髌嵴（iliac crest）
 - 股直肌（rectus femoris）與髌前上棘（anterior superior iliac spine）
 - 繩肌（hamstring muscle）與坐骨結節（ischial tuberosity）
 - 髌腰肌（iliopsoas）與股骨小轉子（lesser trochanter of the femur）
- 60.在新生兒大腿內側發現不對稱的皮膚皺褶（asymmetric skin fold）時，下列何種檢查或徵象最不相關？
- Galeazzi 氏徵象（Galeazzi sign）
 - Barlow 氏檢查（Barlow test）
 - Patrick 氏檢查（Patrick test）
 - Ortolani 氏檢查（Ortolani test）
- 61.陳先生是個上班族，發現右手無名指尺側及小指在講電話一段時間後有麻木的狀況，且小指屈指深肌比較無力，發生此神經壓迫症狀的位置最常在下列何處？
- Guyon tunnel
 - arcade of Struthers
 - carpal tunnel
 - arcade of Frohse
- 62.有關椎間盤突出症（HIVD）之敘述，下列何者最不適當？
- protrusion、extrusion 和 sequestration 三種突出中，protrusion type 是最常見的類型
 - 通常需要手術治療才可以將神經減壓，進而解除神經痛以達到最佳的療效
 - 有症狀及徵象時，磁振造影（MRI）是診斷椎間盤突出症最佳的檢查
 - 術後感染（infection）、硬膜撕裂（dural tear）、神經根損傷（nerve root injury）及復發性椎間盤突出症（recurrent HIVD）是最常見的術後併發症
- 63.一位 25 歲的年輕男性因為車禍，X 光檢查如圖所示，下列敘述與處置何者最適當？

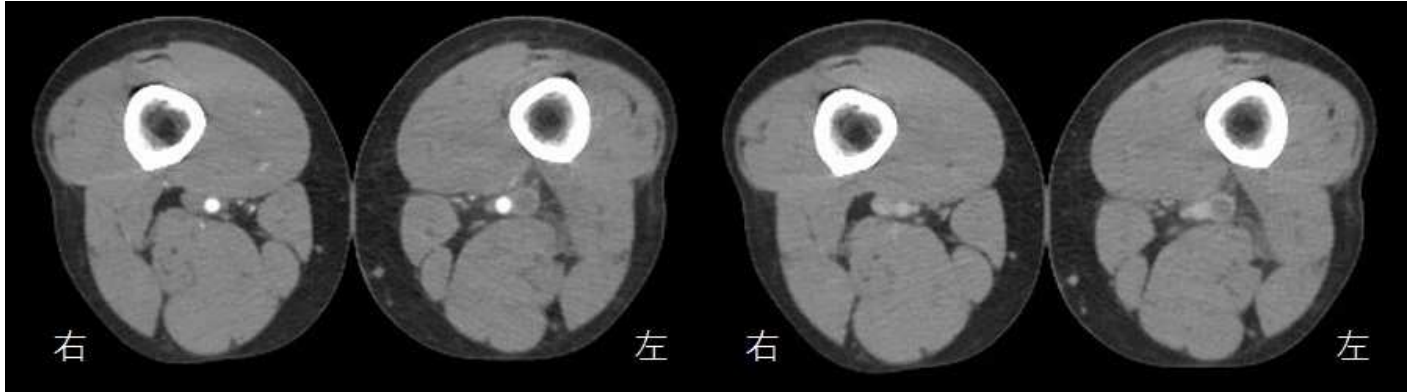


- A.根據 Garden 氏分類，屬於 stage II 不完全骨折 (incomplete fracture)
- B.建議施行雙極式人工半髖關節置換術 (bipolar hemiarthroplasty)
- C.發生股骨頭缺血壞死以及骨折不癒合的機率很高，手術前應該先做 bone scan 評估
- D.X 光片顯示 Shenton line 不連續，代表骨折移位的程度較大
- 64.接受體外震波碎石術 (extracorporeal shock wave lithotripsy) 治療時，下列何者不是禁忌症 (contraindications) ?
- A.肥胖的病人
- B.未經治療的凝血功能異常
- C.病人的結石附近有嚴重的骨骼畸形
- D.病人的結石附近有動脈血管瘤 (arterial aneurysm)
- 65.一位 70 歲男性主訴最近一個月排尿困難、頻尿、夜尿三次，就醫時發現血清前列腺特定抗原 (PSA) 為 7.2 ng/mL，尿液檢查發現 WBC 50-60/HPF，肛門指診顯示前列腺為 4.5x4 公分，軟硬度正常沒有硬塊，沒有壓痛，下一步最適當的處置為何？
- A.檢查游離型前列腺特定抗原 (free PSA)
- B.安排前列腺多變項核磁共振檢查 (multiparametric MRI)
- C.經直腸超音波導引前列腺切片 (TRUS guided prostate biopsy)
- D.先給與抗生素治療
- 66.一位 50 歲女性，於塑膠工廠工作，主訴無痛性血尿，沒有頻尿，解出的尿液整段都是紅的，並有條狀的血塊，肌酸酐 (creatinine) 是 3.0 mg/dL，下列敘述何者最適當？
- A.血尿的出處最可能是膀胱
- B.尿液細胞學檢查的敏感性 (sensitivity) 高
- C.安排注射顯影劑電腦斷層尿路攝影 (CT urography)
- D.安排逆行性腎盂攝影 (retrograde pyelography)
- 67.下列有關威爾姆氏腫瘤 (Wilms tumor) 之敘述，何者錯誤？
- A.占兒童腫瘤約 5%
- B.約 10% 病人合併有先天發育不良
- C.與 WT2 基因表現有關
- D.最常轉移到肺臟及肝臟
- 68.支配尿道外括約肌 (external urethral sphincter) 的神經是：
- A.骨盆神經 (pelvic nerve)
- B.下腹神經 (hypogastric nerve)
- C.閉孔神經 (obturator nerve)
- D.會陰神經 (pudendal nerve)
- 69.下列有關精索靜脈曲張之敘述何者錯誤？
- A.為最常見可手術矯正之男性不孕症病因
- B.不孕症男性診斷出精索靜脈曲張之比例約 40%
- C.罹患此症者精液分析結果常可發現精蟲數量、型態與活動力異常
- D.使用經皮血管攝影及栓塞內精索靜脈的治療成功率最高
- 70.下列何者先天性泌尿道異常，最不會引起腎積水 (hydronephrosis) ?
- A.後尿道瓣膜 (posterior urethral valve)
- B.輸尿管腎盂接合處阻塞 (ureteropelvic junction obstruction)
- C.輸尿管複製 (duplicated ureter)
- D.尿道下裂 (hypospadias)
- 71.一位 5 歲的男孩出生時即有脊髓膜膨出症 (meningomyelocele)、尿失禁及排尿困難，兩側腎臟輕度積水，膀

膀胱尿道排尿攝影發現右側有第一度膀胱輸尿管尿液逆流，下列何種處置不適合？

- A. 間歇性清潔導尿以排空膀胱
- B. 可考慮給與抗膽鹼藥物以減少尿失禁
- C. 定期進行尿路動力學檢查，以偵測膀胱及尿道功能
- D. 儘早施行輸尿管重建手術，以減少尿路感染的發生

72. 35 歲男性病人，主訴持續一星期的單側下肢腫脹，但無發燒症狀。雙側下肢靜脈注射顯影劑電腦斷層影像如圖所示，下列關於病況的敘述何者最恰當？



動脈相

靜脈相

- A. 腫脹的下肢是在右側
 - B. 大部分這類病患都需要緊急開刀
 - C. 對這種疾病而言，超音波並不適合做為診斷工具
 - D. 如果不做適當處置，病患接下來可能會有呼吸困難的症狀
73. 慢性胰臟炎的鈣化表現 (calcifications of the chronic pancreatitis)，下列敘述何者最不恰當？
- A. 會出現斑駁鈣化 (spotted or mottled calcification)
 - B. 在腰椎第一節和第二節的高度，鈣化以水平方向分布
 - C. 慢性胰臟炎的鈣化在 X 光影像上幾乎都清晰可見
 - D. 相較於 X 光影像，電腦斷層影像較容易辨識鈣化
74. 關於胸腔的轉移性惡性腫瘤，下列敘述何者最恰當？
- A. 幾乎都會合併縱隔及肺門淋巴結轉移且腫大
 - B. 基本上轉移至肺部的病灶絕大部分都呈多角型且邊緣不規則，而呈現球型且邊緣平滑者很少見
 - C. 肋膜轉移大部分都是單一結節且極少產生肋膜積液
 - D. 攝護腺癌轉移至肋骨可為成骨性病灶 (osteoblastic lesion)
75. 有關腹腔鏡 (laparoscopy) 手術的併發症中，下列何者最不適當？
- A. 腹腔鏡手術時所造成的腹部積氣 (pneumoperitoneum)，可能造成心律不整
 - B. 可能造成二氧化碳栓塞 (carbon dioxide embolization)
 - C. 套管針 (trocar) 置放不當，可能造成腸道或其他腹內臟器傷害
 - D. 腹腔鏡手術所造成的腹壁小傷口，不會造成腹壁或切口疝氣 (incisional hernia)
76. 一位 51 歲病人，接受右肝切除手術後的壓力反應 (stress response)，包括代謝率改變、發炎介質產生及內分泌變化等等，下列敘述何者錯誤？
- A. 術後病人的能量消耗可以比基礎代謝率低 20%
 - B. cortisol, epinephrine 及 glucagon 增加
 - C. alanine 被肝臟代謝，作為腸道及免疫系統之主要能量來源
 - D. 呼吸商數 (respiratory quotient) 會下降
77. 24 歲男性，腹痛三天後才就醫，醫師發現他右下腹痛得最厲害，診斷為闌尾炎，須接受手術，這位病人手術後最常發生的併發症為下列何者？

- A.肺炎
- B.腸阻塞
- C.腸皮下瘻管
- D.手術部位感染

78.26 歲男性病人，發生嚴重車禍，導致病人頭部創傷重度昏迷，病人腦部電腦斷層結果顯示右側顱內有大量硬腦膜下出血，導致嚴重腦幹壓迫有急迫生命危險，要儘快幫病人做緊急開顱減壓手術，病人才有比較好的存活機率，不過開刀病人也可能會死，但卻沒有找到病人家屬，以告知手術治療的必要性與高度不確定的手術結果。醫師是否應該為其進行手術？

- A.不應該。沒有同意書不應手術
- B.不應該。沒有家屬在場不應手術
- C.應該。反正不動手術也可能會死
- D.應該。情況緊急者，以病人生命為優先考量

79.李先生因為車禍，肝臟脾臟嚴重破裂大量出血，送到急診時已呈休克，意識昏迷，必須立即接受剖腹探查止血，但 119 人員發現他的口袋裡有一張紙條寫著因為是耶和華見證會會員，他本人任何狀況下都拒絕輸血，並附有簽名。但是跟在李先生旁邊的太太卻哀求著：「醫師，請你盡一切力量救他，請為他開刀，一切後果由我負責。」醫師知道如果開刀，因為紓解腹壓，一定會大量出血，不輸血一定會死亡，下列何種處理方式較恰當？

- A.請李太太簽字，表示由她負起一切責任，然後就替李先生輸血開刀
- B.救人要緊，盡一切力量救治，包括手術與輸血治療
- C.答應他太太，輸血手術治療，事後再騙李先生沒有輸血
- D.盡一切力量救治，但不施行輸血治療

80.A 醫師是一位熱心教學的乳房外科醫師，為指導住院醫師正確之身體檢查技巧，A 醫師利用病患在麻醉後失去意識時，進行理學檢查之臨床教學。下列何者正確？

- A.一定要病人知情同意後才能用於教學
- B.現實狀況下，這是不得已的選擇
- C.只要有女性護理同仁陪同就可
- D.臨床教學時，只能觸摸有病變的那一側