

# 108年第一次專門職業及技術人員高等考試醫師牙醫師藥師考試分階段考試、醫事檢驗師、醫事放射師、物理治療師、職能治療師、呼吸治療師、獸醫師考試

代 號：4304

類科名稱：牙醫師(二)

科目名稱：牙醫學(四) (包括口腔顎面外科學、牙科放射線學等科目及其相關臨床實例與醫學倫理)


考試時間：1小時

座號：\_\_\_\_\_

※本科目測驗試題為單一選擇題，請就各選項中選出一個正確或最適當的答案，複選作答者，該題不予計分!

※注意：本試題禁止使用電子計算器

1. 在傷口癒合的proliferative phase，下列何者不是正常的症狀？
  - A. 傷口顏色變化
  - B. 傷口張力增加
  - C. 傷口分泌物增多
  - D. 傷口收縮嚴重時可能造成骨性變形
2. 牙科門診的病人接受治療時，發生暈厥最常見的原因為下列何者？
  - A. 血管迷走性暈厥
  - B. 藥物過敏引發暈厥
  - C. 代謝症候群
  - D. 神經原性暈厥
3. 關於傷口癒合過程發炎期 ( inflammatory stage ) 的敘述，下列何者錯誤？
  - A. 血管收縮的作用，減少血流進入組織受傷區域，因而促進血液凝固
  - B. 發炎期的血管層面首先是對被弄斷的血管，進行血管收縮的作用
  - C. 發炎期是組織受傷後12小時才開始進行
  - D. 發炎期是傷口癒合的第一期
4. iodophors與chlorhexidine為開刀房常用的刷手液，下列有關兩者的差別敘述，何者錯誤？
  - A. iodophors的殺菌範圍較廣，chlorhexidine較窄
  - B. iodophors可以有效抑制結核桿菌，chlorhexidine不行
  - C. 孕婦不可使用chlorhexidine，但可使用iodophors
  - D. chlorhexidine每次洗手後會沉積一些在皮膚上而達到持續的抑菌作用，iodophors則不會
5. 有關口腔手術之敘述，下列何者錯誤？
  - A. 手術下刀時，long，continuous stroke比short，interrupted stroke傷口癒合較好
  - B. 使用電刀前，要先移除周圍的液體及血水，才能達到有效的止血
  - C. 儘量將切線設計在unattached gingiva或骨缺損處 ( missing bone ) 上
  - D. 有齒的組織鑷比無齒的組織鑷，對組織的傷害較小
6. 病人於施打下顎阻斷術後出現了圖示症狀，下列敘述何者最為正確？



- A. 為三叉神經受損，導致臉歪嘴斜
- B. 為使用短針，對下齒槽神經反覆刺激造成創傷所引起
- C. 在身材高大，骨架壯碩，神經直徑較粗的的患者常見
- D. 針對病人的症狀，可告知病人其情況無須過於擔憂，通常會自行緩和消解
7. 下列牙科麻醉藥，依其分類屬於酯類 ( ester ) 的為何者？
- A. articaine
- B. dibucaine
- C. piperocaine
- D. ropivacaine
8. 下列何者不是牙周韌帶注射麻醉的適應症？
- A. 治療兒童乳牙時
- B. 三叉神經痛的鑑別診斷時
- C. 血友病病人需進行下顎臼齒麻醉時
- D. 需進行雙側下顎臼齒麻醉時
9. 50公斤健康成人，若以1.8mL 2% lidocaine含1：100,000 epinephrine的麻藥管注射，最高推薦劑量約為幾支麻藥管？
- A. 6支
- B. 8支
- C. 10支
- D. 12支
10. 關於急性齒槽骨炎 ( dry socket ; alveolar osteitis ) 的敘述，下列何者正確？
- A. 是一種感染 ( infection ) 症狀，常有發燒及紅腫反應
- B. 最常發的齒位為上顎小白齒
- C. 原因不明但可能與纖維溶解活性 ( fibrinolytic activity ) 有關
- D. 最佳的治療方法是用刮匙 ( curette ) 將齒槽骨刮流血以助傷口癒合

11. 需要同時拔除多顆牙時，下列敘述何者正確？
- A. 先拔除上顎牙齒的原因是因為浸潤麻醉的效果持續較久
  - B. 先拔除具有補綴物的牙齒可以避免牙齒及補綴物碎片掉入傷口
  - C. 相較於下顎牙齒，拔除上顎牙齒需要較多的力量弄鬆頰側皮質骨板
  - D. 先拔除前方的牙齒利於拔牙挺 ( elevator ) 的操作
12. 拔除一位健康成人之無感染阻生齒，下列何種處置是正確的？
- A. 須使用術前抗生素
  - B. 須使用術中抗生素
  - C. 須使用術後抗生素
  - D. 均不須使用抗生素
13. 上顎正中贅生齒阻生，埋伏於腭側。手術拔除之翻瓣設計，下列何者最為適當？
- A. 三角瓣膜 ( triangular flap )，垂直切線位於正中
  - B. 三角瓣膜 ( triangular flap )，垂直切線位於犬齒
  - C. 梯狀瓣膜 ( trapezoid flap )，二側切線位於犬齒
  - D. 袋口瓣膜 ( envelope flap )，無垂直切線
14. 當執行拔牙而須移除覆蓋骨頭時，皮瓣切線位置與預期的骨缺損邊緣至少應有多少毫米的距離？
- A. 1~2
  - B. 3~4
  - C. 6~8
  - D. 10~12
15. 以溫特式挺 ( Winter's elevator ) 拔除牙根的工作機械原理為：
- A. 槓桿原理
  - B. 楔型原理
  - C. 輪軸原理
  - D. 齒輪原理
16. 治療齒源性感染的殺菌型抗生素中，具有殺菌範圍窄、毒性低的藥物，為下列何者？
- A. azithromycin
  - B. clarithromycin
  - C. penicillin
  - D. tetracycline
17. 齒源性感染蔓延至下列何間隙時，會影響呼吸道的通暢？
- A. submandibular space
  - B. buccal space
  - C. lateral pharyngeal space
  - D. infratemporal space
18. 關於複雜 ( complex ) 齒源性感染的敘述，下列何者正確？
- A. 感染僅限於齒槽骨與前庭內

- B. 先前感染治療失敗
- C. 速度快的侷限腫脹
- D. 厭氧菌所造成的感染

19. 下列何者為齒源性感染治療的原則？

- A. 支持性療法，並設法控制病人與感染相關之疾病
- B. 使用抗生素的原則至少需使用兩種以上
- C. 切開引流位置應選擇感染部位之高位
- D. 等待細菌培養結果後再投以抗生素

20. 對於服用口服雙磷酸鹽 ( oral bisphosphonates ) 超過三年的病患，如果要接受齒槽骨區手術治療，建議停藥多久？

- A. 3~4個月
- B. 6~9個月
- C. 12個月以上
- D. 無需停藥

21. 關於齒槽嵴保存術 ( alveolar ridge preservation ) 的基礎為下列何者？

- A. 盡可能在拔牙的過程中減少齒槽嵴的破壞
- B. 在牙齒還可以補綴修復的狀態下，就應將其拔除以方便齒槽嵴之保存
- C. 拔牙的過程中應保留完整的牙齒
- D. 拔牙的速度不可過慢

22. 使用側方開窗 ( lateral window ) 來進行鼻竇增高術 ( sinus lift ) 時，對於使用的骨移植物的考慮，下列何者最適當？

- A. 僅可使用自體骨移植物
- B. 底部骨頭的高度為3 mm建議使用單一階段，增高術與植體同時置放
- C. 如使用兩階段，建議3~6個月後再進行植體的植入
- D. 使用異體骨移植物時建議混合類固醇以減低免疫發炎反應

23. 表皮細胞藉由何種構造與植體連接？

- A. hemidesmosome
- B. desmosome
- C. integrin
- D. fibronectin

24. 關於AJCC 6<sup>th</sup> edition口腔癌TNM系統中，T4a的定義是腫瘤侵犯到鄰近組織，下列敘述何者正確？

- A. 頰黏膜3公分腫瘤，侵犯到咬肌
- B. 頰黏膜1公分腫瘤，侵犯到皮膚
- C. 舌側3公分腫瘤，侵犯到舌內在肌 ( intrinsic muscle )
- D. 舌根2公分腫瘤，侵犯到舌扁桃腺

25. 在頭頸部位之癌症放射線治療中，初期最常產生的併發症為下列何者？

- A.嚴重的口腔黏膜炎
- B.全口性齲齒
- C.產生肉瘤 ( sarcoma )
- D.顎骨放射線骨壞死

26.大部分根尖囊腫的來源為下列何者？

- A.rests of Malassez
- B.stratum intermedium
- C.dental papilla
- D.Hertwig's root sheath

27.下列何者為放射線治療之後遺症？①雙磷酸鹽之顎骨壞死BRONJ ( bisphosphonate-related osteonecrosis of the jaw ) ②疤痕攣縮 ③皮膚顏色變暗沉 ④唾液腺萎縮口乾

- A.①②③
- B.①②④
- C.①③④
- D.②③④

28.關於顎骨囊腫或類囊腫的敘述，下列何者錯誤？

- A.根尖囊腫 ( radicular cyst ) 常見於前上顎門齒區域，囊腫膨大後以鄰近牙齒移位為特徵，較少造成牙根的吸收
- B.含齒囊腫 ( dentigerous cyst ) 常伴隨於阻生恆牙的下顎第三大白齒區域，較少侵犯乳牙
- C.牙周側囊腫 ( lateral periodontal cyst ) 常見於下顎大白齒之間，好發於年齡小於18歲的族群
- D.孤立性骨囊腫 ( solitary bone cyst ) 常見於下顎骨體，其上方齒列的牙髓活性通常不受到囊腫的影響

29.痣樣基底細胞癌症候群 ( nevoid basal cell carcinomas syndrome ) 的骨骼症狀中，不包括下列那一項？

- A.多發性齒源性角化囊腫 ( odontogenic keratocyst )
- B.肋骨分叉
- C.脊椎骨異常
- D.頭圍過小

30.關於正顎手術中雙側矢向分裂骨切開術 ( bilateral sagittal split osteotomy , BSSO ) 的敘述，下列何者正確？

- A.僅能應用在下顎骨發育不足 ( mandibular deficiency )
- B.僅能應用在下顎骨過度發育 ( mandibular excessive )
- C.可應用在下顎骨發育不足 ( mandibular deficiency ) 及下顎骨過度發育 ( mandibular excessive )
- D.造成下齒槽神經 ( inferior alveolar nerve ) 傷害之風險，較口內垂直下顎枝切開術 ( bilateral vertical ramus osteotomy , BVRO ) 為低

31.Bilateral sagittal split osteotomy的後遺症中，有關未預期之骨折，下列敘述何者正確？

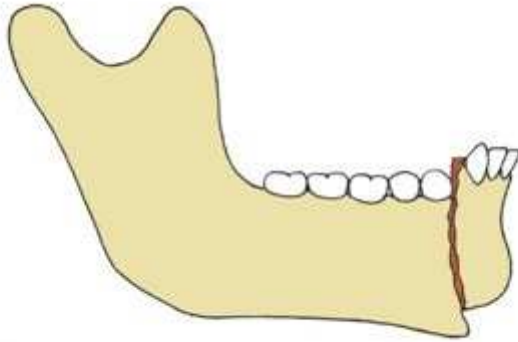
- A.發生骨折以遠心段較多
- B.發生不利骨折 ( unfavorable fracture ) 時，仍依照原定骨切線將近心段及遠心段分離後，再依情況固定骨折之骨片

- C.舌側骨片骨折發生率較低，與阻生智齒無關  
D.頰側骨片的骨折，多肇因於上緣骨頭切線不完整
- 32.下列何者不是下顎過長患者可能的正顎手術方式？  
A.下顎骨體骨切開術 ( mandibular body osteotomy )  
B.下顎骨前區骨切開術 ( anterior mandibular subapical osteotomy )  
C.下顎枝垂直骨切開術 ( vertical ramus osteotomy )  
D.上顎骨後區骨切開術 ( posterior maxillary subapical osteotomy )
- 33.口腔灼熱感症候群 ( burning mouth syndrome ) 之病患，最常出現疼痛之部位是下列何者？  
A.上顎  
B.舌  
C.下顎齒齦  
D.頰黏膜
- 34.下列何種病變，較常做顫顎關節手術 ( open surgery ) 治療？  
A.關節彈響聲 ( clicking sounds )  
B.TMJ ankylosis  
C.類風濕性關節炎  
D.TMJ disc displacement
- 35.下列何種咬合板，其理論基礎為藉由改變關節位置使移位之關節盤回復合理位置？  
A.stabilization splint  
B.anterior repositioning splint  
C.autorepositioning splint  
D.soft splint
- 36.關於壞死性涎腺變生 ( necrotizing sialometaplasia ) 的敘述，下列何者正確？  
A.為位於大唾液腺體的腫瘤發炎性過程  
B.常與自體免疫疾病有關，多發生於70歲以上的老年人  
C.病灶中常見結石阻塞唾液腺管，導致腺體感染及腫脹疼痛  
D.在臨床及組織病理上，與黏液表皮樣瘤 ( mucoepidermoid carcinoma ) 相似
- 37.顏面神經支配下列那兩個大唾液腺的分泌？  
A.腮腺與顎下腺  
B.腮腺與舌下腺  
C.顎下腺與舌下腺  
D.顎下腺與頰腺
- 38.以唾液腺攝影術 ( sialography ) 來檢查腮腺時，若影像中呈現為ball-in-hand，最有可能的診斷為何？  
A.tumor  
B.Sjögren's syndrome  
C.sialadenitis  
D.sialodochitis

39. 3歲的小朋友因為外傷，導致乳牙門牙疑似壓迫下方恆牙門牙之牙胚，下列敘述何者較為合理？

- A. 應先確認乳牙門牙牙根是否確實壓迫恆牙牙胚，若是，則該乳牙需再盡量修磨骨質，解除阻力後，將乳門牙徹底移除
- B. 乳牙門牙還有可能再萌發，觀察就可以，不需要介入處理
- C. 若位置不能確定乳牙門牙是否真正壓迫其下恆牙門牙牙胚，原則上預防性的小心的移除乳牙門牙以確保恆牙門牙牙胚的狀況
- D. 應該用手術復位的方式，及時將乳牙門牙復位，可以確保空間維持

40. 根據所附圖示，靠近牙齒的黏膜處可見骨暴露，其骨折最接近用下列那一個名詞形容？



- A. greenstick fracture
- B. simple fracture
- C. comminuted fracture
- D. compound fracture

41. 某位右臉頰有深度撕裂傷 ( laceration ) 的患者，在傷口縫合2~3天之後，其臉頰明顯腫大起來，但是外表皮膚沒有變色，最可能造成的原因是：

- A. 顏面動脈破裂
- B. 顏面神經麻痺
- C. 腮腺管堵塞
- D. 傷口處發炎

42. 有關唇腭裂患者齒槽骨裂修補的敘述，下列何者正確？

- A. 齒槽骨裂修補最好在鼻翼再修補前
- B. 齒槽骨裂修補最好在鄰近牙齒如canine長入裂縫後再補，以避免補骨流失
- C. 盡量避免使用自體骨作為移植骨材以減少傷害
- D. 補骨區骨質不若原生骨，所以不宜將矯正牙齒移入此區

43. 唇裂及腭裂 ( cleft lip and palate ) 之手術重建時程，下列何者錯誤？

- A. 腭裂之手術修復建議於病患年齡9至18個月時施行
- B. 咽瓣 ( pharyngeal flap ) 或咽造形術 ( pharyngoplasty ) 建議於病患年齡3至5歲時施行，以矯治咽腭帆關閉不全 ( velopharyngeal insufficiency )
- C. 鼻整形術 ( rhinoplasty ) 建議於病患年齡5歲以後施行，如可能最好在正顎手術 ( orthognathic surgery ) 後為之
- D. 上顎及齒槽嵴之骨移植 ( bone graft ) 重建，建議於病患年齡12至14歲時施行

44. 關於腭裂形成之原因，下列何者錯誤？

- A. 原生腭裂 ( primary palate cleft ) 起因於中胚層 ( mesoderm ) 無法穿過內側鼻腫 ( medial nasal process ) 及上顎腫 ( maxillary process ) 之間的溝槽 ( groove )
- B. 繼生腭裂 ( secondary palate cleft ) 起因於腭架 ( palatine shelf ) 無法互相融合
- C. 腭架 ( palatine shelf ) 無法互相融合之原因不明，推測可能為舌頭未能下降至口腔所造成
- D. 腭架 ( palatine shelf ) 初期處於舌頭之斜上方向，若於胎兒7週時無法向下降則無法互相融合，形成腭裂

45. 狹心症 ( angina ) 病患接受門診口腔手術時，下列敘述何者錯誤？

- A. 如果劇烈運動時才引發狹心症，但一經休息或口服硝化甘油 ( nitroglycerin ) 可以緩解者，仍然可以接受手術
- B. 嚴禁使用含有血管收縮劑的局部麻藥
- C. 手術中病人的焦慮 ( anxiety ) 升高，可能增加心臟肌肉的氧需求量 ( oxygen demand )
- D. 正確注射局部麻藥，產生最佳止痛效果，以降低焦慮

46. 在進行口腔手術時，病人聲稱頭痛，呈現單側面部肌肉、肢體癱瘓、語意不清、小便失禁，可能發生的疾病為：

- A. 進行中的腦血管危機 ( cerebrovascular compromise in progress )
- B. 血糖過低 ( hypoglycemia )
- C. 甲狀腺風暴 ( thyroid storm )
- D. 腎上腺功能不足 ( adrenal insufficiency )

47. 一位正接受牙科治療的病患，突然呈現嘔心、情緒改變、眩暈、焦慮、冒汗、臉色蒼白及心跳過速，最可能原因為：

- A. 低血糖症 ( hypoglycemia )
- B. 過敏性休克 ( anaphylactic shock )
- C. 心肌缺血或梗塞 ( myocardial ischemia or infarction )
- D. 哮喘 ( asthma )

48. 下列何種過敏症會出現IgE增加？

- A. 第I型
- B. 第II型
- C. 第III型
- D. 第IV型

49. 顫顎關節盤重置 ( disk repositioning ) 手術，術後通常需要多久時間才能進行正常的下顎骨運動？

- A. 0~2週
- B. 3~5週
- C. 6~8週
- D. 10~12週

50. 關於pannus formation的敘述，下列何者錯誤？

- A. 其症狀與其他退化性關節炎相似
- B. 與風濕性關節炎無關



- C. 為一種發炎反應
- D. 為滑液組織之不正常增生

51. Cyclo-oxygenase-2 ( COX-2 ) inhibitors 是一個治療初期顛顎關節疾患的藥物，但是下列何者要特別謹慎小心使用？

- A. 有胃潰瘍病史
- B. 有骨骼疾病病人
- C. 有心臟問題病人
- D. 有對碘過敏者

52. 下列何情況下，醫師仍應對病人告知病情？

- A. 病人家屬要求隱匿病情
- B. 病人自動放棄被告知
- C. 病人無自主能力
- D. 緊急醫療狀況

53. 成人之含牙囊腫 ( dentigerous cyst ) 最好發在口腔中的那一個區域？

- A. 下顎白齒區
- B. 上顎犬齒區
- C. 下顎犬齒區
- D. 上顎白齒區

54. 承上題，若是利用造袋術 ( marsupialization ) 作治療，下列那一項缺點是錯誤的？

- A. 無法將囊腫完全取出
- B. 無法做詳細之病理檢查
- C. 病患回家後需作沖洗清潔等居家照顧
- D. 易造成病理性骨折

55. 一位頭戴半罩式安全帽的機車騎士，因車禍跌倒，下顎頰部 ( chin ) 直接撞擊地面，下列何部位相對其他部位發生骨折的機率較低？

- A. 下顎骨聯合區 ( symphysis )
- B. 下顎骨骨體 ( body )
- C. 下顎骨喙狀突 ( coronoid process )
- D. 下顎骨關節區 ( temporomandibular joint )

56. 承上題，該病患送至醫院急診處，經臨床檢查後，發現除下顎骨折外，亦懷疑中顏面部也有骨折現象 ( midface fracture )，下列何種平面X光片 ( plain radiograph )，對中顏面部骨折的診斷幫助較少？

- A. Waters' view
- B. lateral skull view
- C. PA skull view
- D. Towne's view

57. 下列何者其相對放射線敏感度 ( relative radiosensitivity ) 最低？

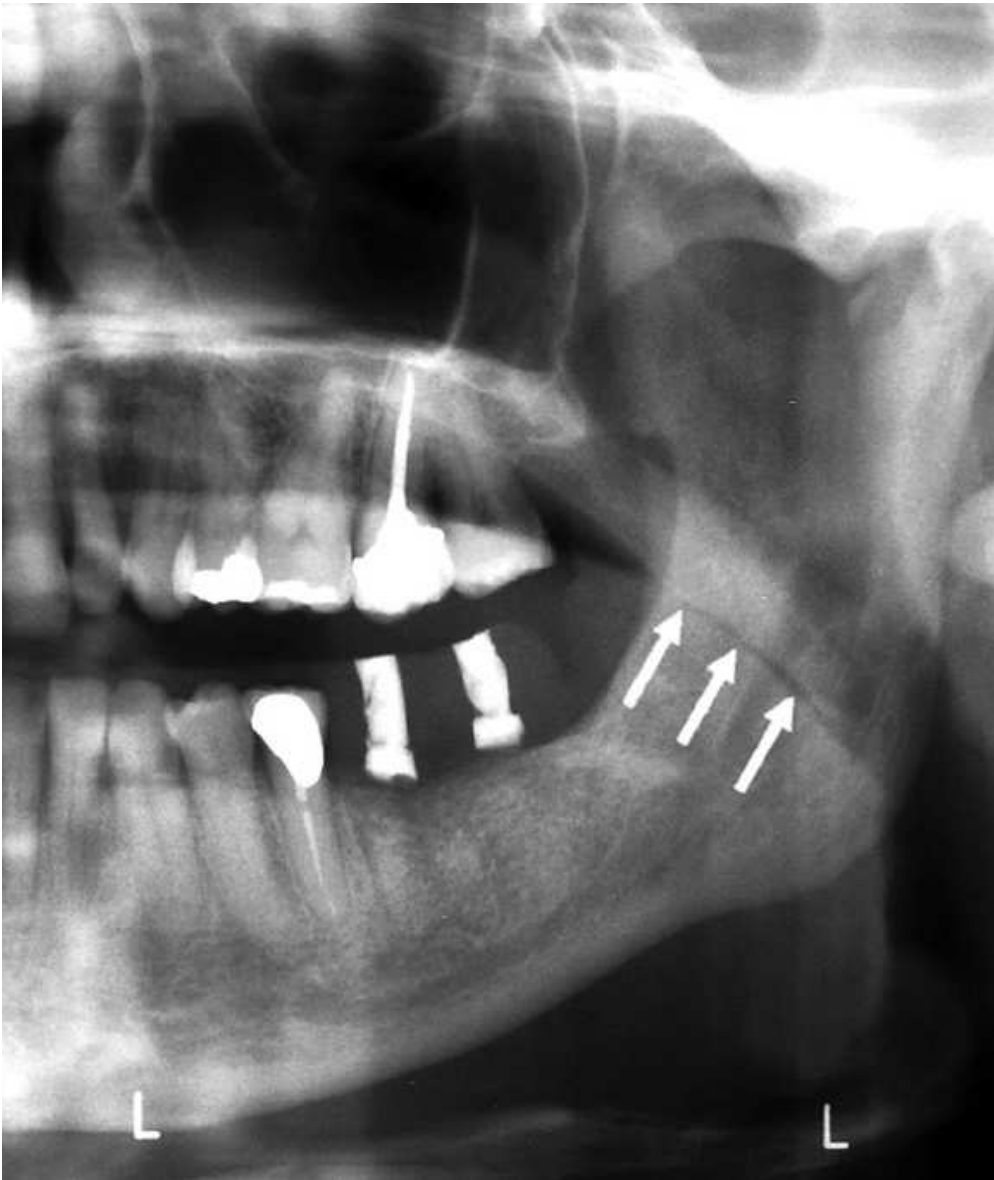- A. 黏膜 ( mucous membranes )

- B. 唾液腺 ( salivary glands )
  - C. 腸 ( intestines )
  - D. 神經元 ( neurons )
58. 下列何者為影響 X 光影像診斷品質 ( diagnostic quality ) 最關鍵的因素？
- A. X光管電壓
  - B. X光管電流
  - C. 曝光時間
  - D. 陽極角度
59. 下列何者是 photostimulable phosphor ( PSP ) X光感應片中最重要金屬成分？
- A. 銀 ( silver )
  - B. 銅 ( copper )
  - C. 鎔 ( europium )
  - D. 鉛 ( lead )
60. 下列那一種影像攝影法最能精確的評估顛顎關節的骨頭狀況？
- A. magnetic resonance imaging
  - B. cephalometric imaging
  - C. panoramic imaging
  - D. cone-beam CT imaging
61. 口腔內咬翼片無法用來檢查下列那一種構造或病變？
- A. 牙周骨頭的高度
  - B. 牙根尖周圍病變
  - C. 牙齒鄰接面齲蝕
  - D. 復形物底下的齲蝕
62. 環口放射線攝影 ( panoramic radiography ) 時，若下顎門齒水平方向放大率過大，則最可能的原因是在定位病人時，病人頭部於下列何種情況所造成？
- A. 上仰
  - B. 太靠近 X 光片
  - C. 下傾
  - D. 太遠離 X 光片
63. 下列那一種攝影方法最合適用來診斷 LeFort III fracture ？
- A. Waters' view radiography
  - B. occlusal radiography
  - C. panoramic radiography
  - D. submentovertex radiography
64. 在正常情形下的放射線影像，其解剖結構呈現放射線不透過性 ( radiopaque ) 為下列何者？
- A. lateral fossa
  - B. genial tubercle

C.nasolabial fold

D.periodontal ligament

65.圖中箭頭所指之放射線透過性線條 ( radiolucent line ) 為下列何者在下顎上升枝的重疊影像？



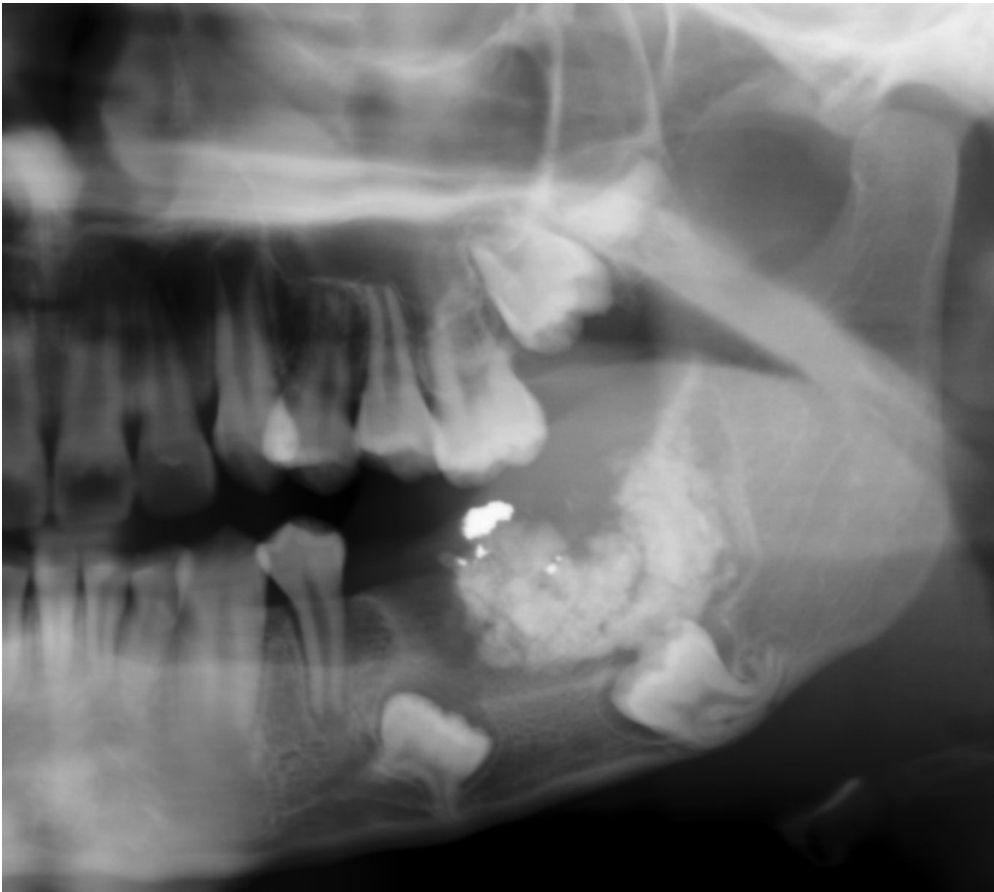A.鼻腔氣道 ( nasal airway )

B.鼻咽 ( nasopharynx )

C.口腔氣道 ( oral airway )

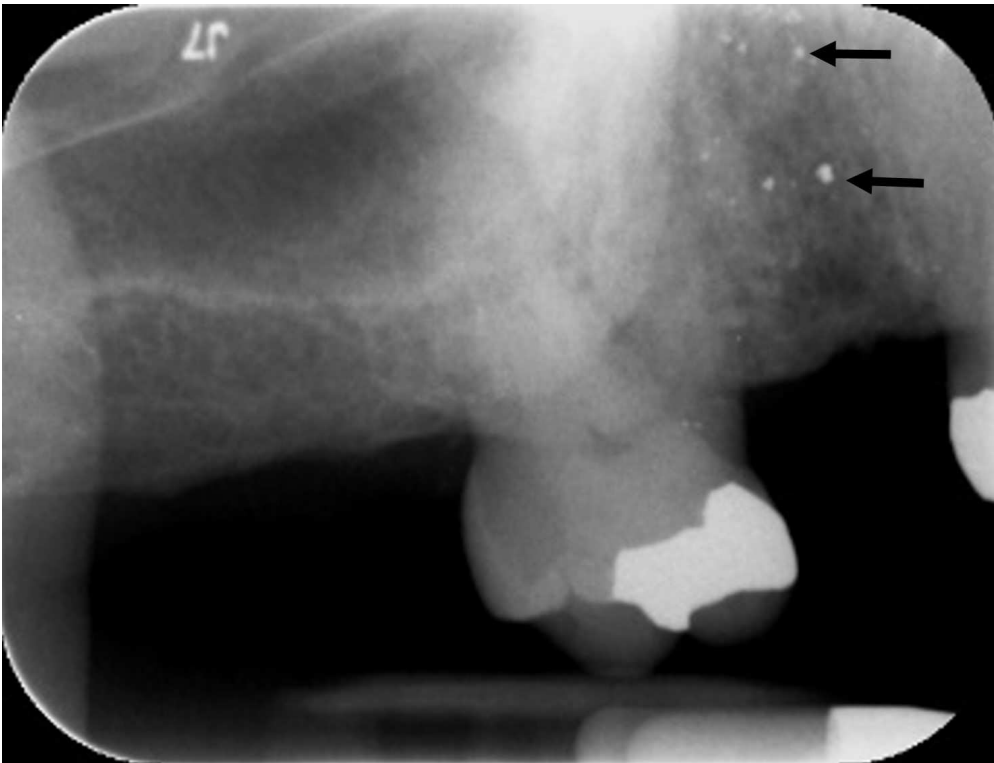
D.咽帆 ( velopharynx )

66.11歲男孩因左下顎臼齒區有一無痛之腫脹而來求診，經X光檢查如附圖所示，此病患最可能罹患下列何種疾病？



- A. 造釉細胞瘤 (ameloblastoma)
- B. 造釉細胞纖維瘤 (ameloblastic fibroma)
- C. 造釉細胞纖維齒瘤 (ameloblastic fibro-odontoma)
- D. 齒源性纖維瘤 (odontogenic fibroma)

67. 附圖之根尖片中，黑色箭頭所示的白色點狀物，最有可能為下列何者？



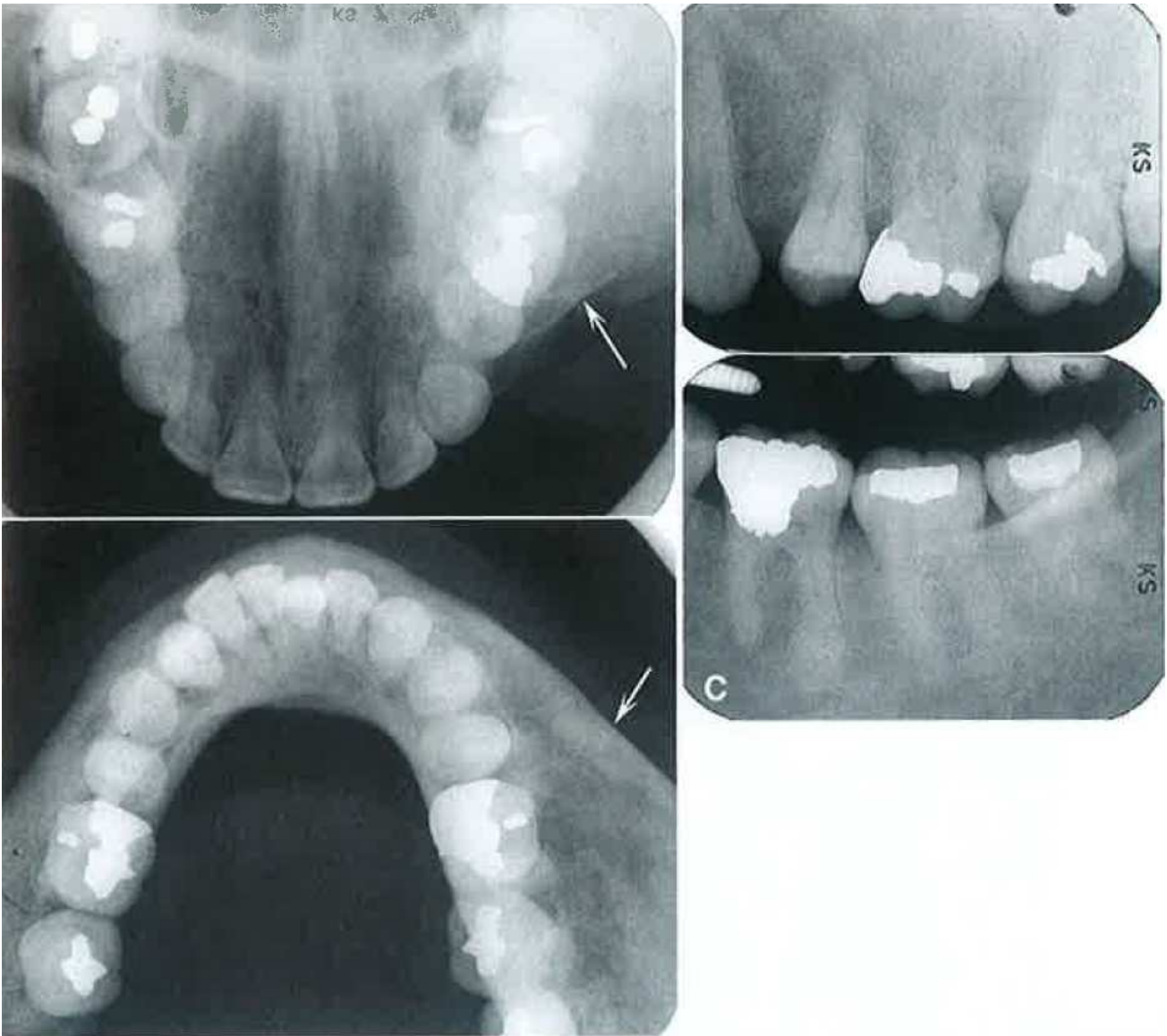- A. 竇結石 (antrolith)
- B. 汞齊 (amalgam)
- C. 牙結石 (dental calculus)

D.牙釉質 ( enamel )

68.下列何種疾病的牙齒影像不會看到牙周韌帶變寬？

- A.低磷酸酯酶症 ( hypophosphatasia )
- B.牙周炎 ( periodontitis )
- C.進行性全身性硬化症 ( progressive systemic sclerosis )
- D.骨肉瘤 ( osteosarcoma )

69.如圖所示之病灶，好發於年輕患者之顎骨，於疾病中期顎骨X光影像常呈現毛玻璃狀 ( ground glass appearance ) 且病灶周圍界線不清楚，下列何疾病最有可能？



- A.纖維性發育不良 ( fibrous dysplasia )
- B.增殖性骨膜炎 ( proliferative periostitis )
- C.蘭格罕氏細胞組織細胞增多症 ( Langerhans' cell histiocytosis )
- D.柏哲德氏病 ( Paget's disease of bone )

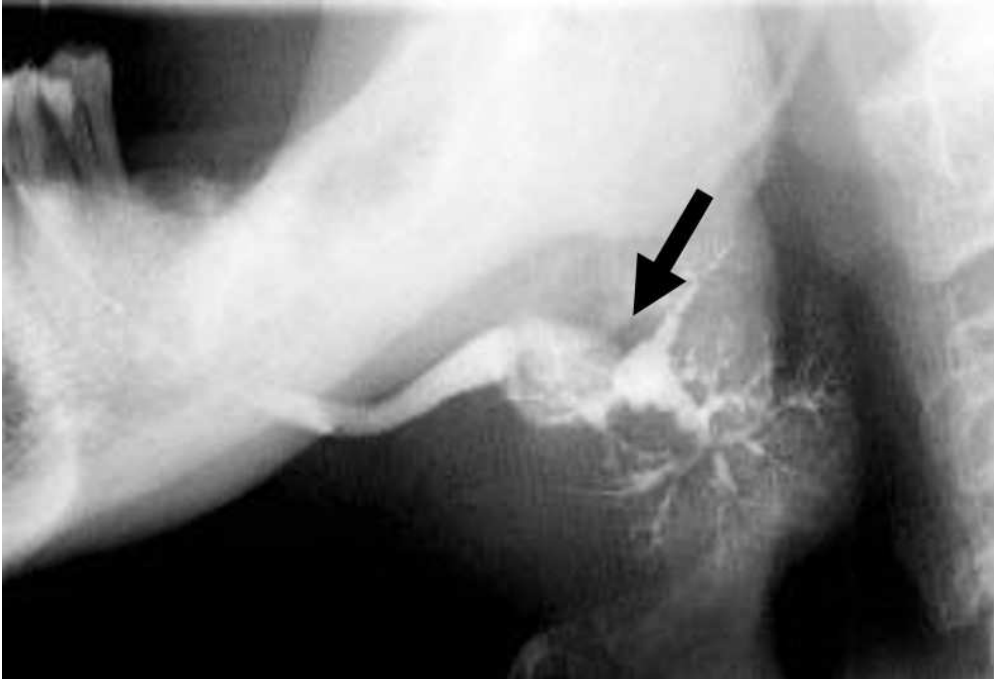
70.顎骨的柏哲德氏病 ( Paget's disease ) 於疾病後期 ( late stage ) ，其放射線影像呈現下列何種特徵？

- A.sun-ray appearance
- B.punched-out appearance
- C.onion-skin appearance
- D.cotton-wool appearance

71. 下列何者與放射線性齲齒的主要成因無關？

- A. 唾液的黏性增加
- B. 唾液量減少
- C. 唾液之 pH 值增加
- D. 唾液緩衝 ( buffer ) 作用降低

72. 圖中箭頭所指之病變，下列診斷何者最有可能？

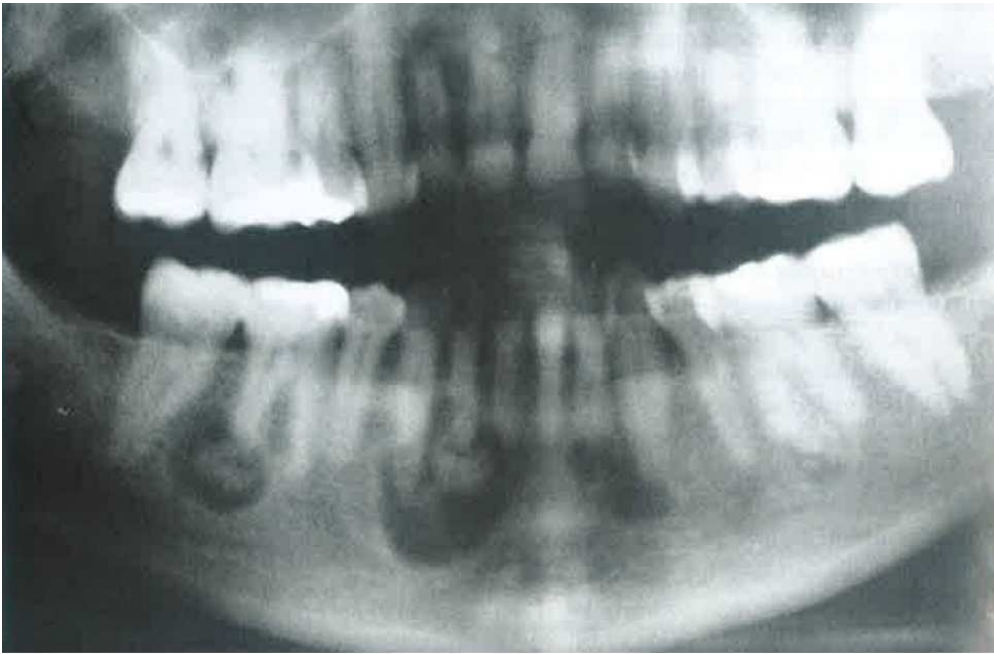


- A. 壞死性涎腺變生 ( necrotizing sialometaplasia )
- B. 謝格連氏症候群 ( Sjogren's syndrome )
- C. 慢性涎腺炎 ( chronic sialadenitis )
- D. 蝦蟆腫 ( ranula )

73. 下列何者最不會呈現放射線透過性及不透過性之混合病灶 ( mixed radiolucent-radiopaque lesion ) ？

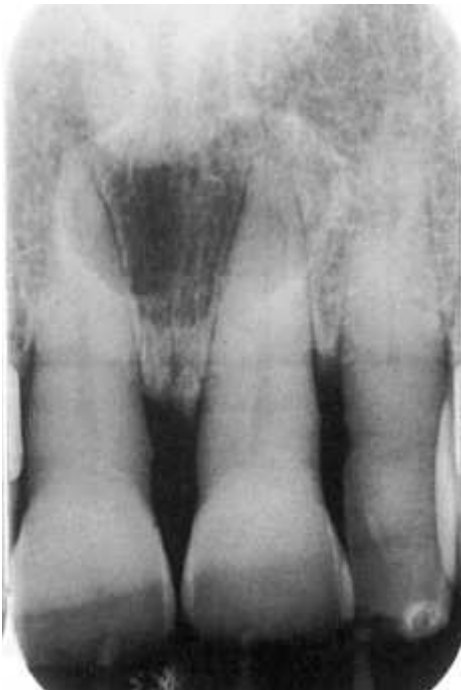- A. 戈林囊腫 ( Gorlin cyst )
- B. 腺瘤樣齒源性瘤 ( adenomatoid odontogenic tumor )
- C. 平伯氏腫瘤 ( Pindborg tumor )
- D. 齒源性黏液瘤 ( odontogenic myxoma )

74. 圖中下顎骨之多發性病變，最符合下列那一種疾病？



- A. 纖維性發育不良 ( fibrous dysplasia )
- B. 繁盛性牙骨質骨發育不良 ( florid cemento-osseous dysplasia )
- C. 中心型骨化纖維瘤 ( central ossifying fibroma )
- D. 慢性骨髓炎 ( chronic osteomyelitis )

75. 圖中放射線透過性病變之診斷為何？



- A. 鼻唇囊腫 ( nasolabial cyst )
- B. 鼻腭管囊腫 ( nasopalatine duct cyst )
- C. 單純性骨囊腫 ( simple bone cyst )
- D. 甲狀腺舌管囊腫 ( thyroglossal duct cyst )

76. 下列有關口腔傳統X光片與數位影像的比較，何者錯誤？

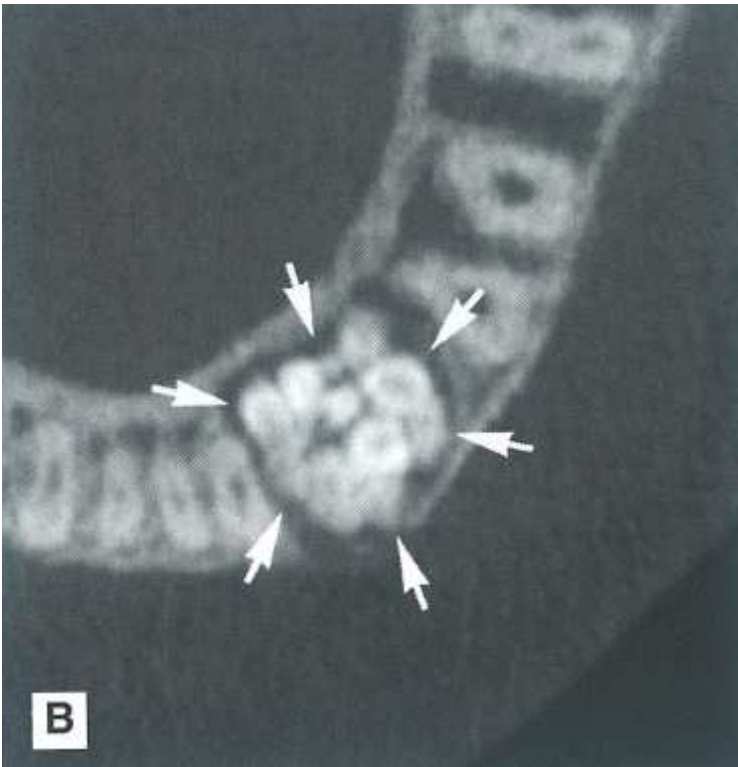
- A. 數位成像可免去化學藥劑成像流程，不會產生有害廢棄物
- B. 不同醫院之間可以使用電子檔案傳送，不像傳統影像需要拷貝而失真
- C. 數位影像因成像複雜，所以不易造假

D.拍攝數位影像所受的輻射劑量比傳統X光片少

77.根據2004年歐洲牙科放射線輻射防護準則，接受相同輻射劑量時，10歲以下兒童的輻射風險因素是30至50歲成人之輻射風險 ( risk ) 因素的多少倍？

- A.2
- B.3
- C.4
- D.6

78.請依此X光影像，依序回答下列3題。



圖中影像是以何種方法拍攝？

- A.Waters' view radiography
- B.occlusal radiography
- C.panoramic radiography
- D.cone beam computed tomography

79.影像中白色箭頭所指的解剖位置為何？

- A.left maxilla
- B.right maxilla
- C.left mandible
- D.right mandible

80.影像中白色箭頭所指的病變最可能為何？

- A.殘餘囊腫 ( residual cyst )
- B.複合性牙瘤 ( compound odontoma )
- C.根尖囊腫 ( radicular cyst )
- D.含齒囊腫 ( dentigerous cyst )