

113 年第一次專門職業及技術人員高等考試醫師牙醫師中醫師藥師考試分階段考試、醫事檢驗師、醫事放射師、物理治療師考試

代 號：3302

類科名稱：醫師(二)

科目名稱：醫學(五) (包括外科、骨科、泌尿科等科目及其相關臨床實例與醫學倫理)

考試時間：2 小時

座號：_____

※注意：本試題禁止使用電子計算器

※本試題為單一選擇題，請選出一個正確或最適當答案。

1. 一位嚴重頭部外傷病人 (GCS=7 分)，在第一時間的處置，下列何者最不適當？
 - A. 應放置氣管內管
 - B. 應趕緊給與類固醇以減少受傷後引起的腦腫或腦壓上升
 - C. 若有合併低血壓情形，應趕緊給與輸液穩定血壓
 - D. 應使用頸圈固定病人頸部
2. 在急診室針對鈍挫傷 (blunt trauma) 病人的評估，下列何種處置或檢查對確定診斷最無幫助？
 - A. 胸部的 X 光檢查 (chest X ray)
 - B. 腹部的 X 光檢查 (abdominal film)
 - C. 骨盆的 X 光檢查 (pelvic film)
 - D. 測量心跳、血壓及 EKG 的變化
3. 有關腹部腔室症候群 (abdominal compartment syndrome)，下列敘述何者錯誤？
 - A. 腹部手術後若腹部壓力增加，將導致腹內器官灌流不足
 - B. 腹部腔室症候群不會影響呼吸器的使用
 - C. 腹內壓高低可由 Foley catheter 量測
 - D. 會造成 cardiac output 降低
4. 有關手術後肺坍塌 (atelectasis) 的敘述，下列何者錯誤？
 - A. 麻醉藥的使用，降低了咳嗽反射
 - B. 術後肺部表面張力素的分泌下降
 - C. 術後肺部的併發症以肺坍塌最常見
 - D. 氣管內插管與肺坍塌無關
5. 米蘭大學的 Mazzaferro 教授等人於 1996 年提出米蘭準則 (Milan criteria)，用以選擇適合的肝癌患者接受肝臟移植手術。下列何者不是米蘭準則的選擇條件？
 - A. 單一顆腫瘤，直徑不大於 6.5 公分
 - B. 二至三顆腫瘤，每顆直徑皆不大於 3 公分

- C.沒有肝內血管侵犯
- D.沒有肝外轉移病灶
- 6.有關胰臟移植，下列敘述何者正確？
- A.胰臟移植不適合用來治療第一型糖尿病
- B.胰臟移植的胰液引流方法可分為膀胱及腸道引流兩大類，目前以膀胱引流較普遍被使用
- C.胰臟移植最常見的手術併發症為移植物的血管栓塞
- D.胰臟移植後最常見的長期死亡原因為糖尿病復發
- 7.接受 Billroth II 手術的病人，常需要補充下列何種電解質？
- A.鉀 (K)
- B.鈉 (Na)
- C.鈣 (Ca)
- D.鎂 (Mg)
- 8.有關腦膜瘤 (meningioma)，下列敘述何者正確？
- A.從硬腦膜長出來，MRI 常常描述為 dural-based tumor
- B.手術切除程度 (extent of resection) 常使用 Simpson grading scale
- C.約有 20% meningioma 病人是多發性 (multiple)
- D.不管復發或原發腫瘤，radiation therapy 都沒有治療的角色
- 9.WHO 膠質瘤分級 grade I~IV，於光學顯微鏡 (light microscopy) 下表現的特徵，不包括下列何者？
- A.degree of cellularity
- B.pleomorphism
- C.calcification
- D.necrosis
- 10.有關評估顱內動脈瘤破裂後之預後的量表，下列何者正確？
- A.Hunt and Hess scale 0 分代表影像上無法判斷有無動脈瘤
- B.Fisher grading 是藉由評估核磁共振影像中蜘蛛網膜下腔的出血量，預測發生腦血管痙攣的可能性
- C.World Federation of Neurological Surgeons Clinical Grading Scale 數字越小預後越好
- D.Glasgow Coma Scale 的分數與預後無關
- 11.某病患患有頸椎狹窄之病史，遭到車禍撞擊後意識正常，神經學檢查發現肩膀以下感覺異常，雙臂甚至有刺痛感，上肢肌力 1~2 分，下肢肌力 3~4 分。依照美國脊椎損傷學會 (ASIA) 的分類，此一病患的 ASIA impairment scale 和臨床症狀，應為下列何者？

A.B級，central cord syndrome

B.C級，anterior cord syndrome

C.D級，central cord syndrome

D.E級，anterior cord syndrome

12. 下列何種情形不會造成腦壓升高？

A. 蜘蛛膜下腔出血

B. 降低血中二氧化碳濃度

C. 阻塞性水腦症

D. 腦實質出血 30 c.c.

13. 下列有關腦膨出 (encephalocele) 的敘述，何者錯誤？

A. 大部分膨出發生在頭顱中線

B. 顱底膨出較少見

C. 需做顱骨整型，回置膨出之腦組織

D. 患者常合併智力障礙

14. 肌肉皮瓣 (muscle flap) 依照血管供應肌肉的方式可分成五種類型，闊背肌肉皮瓣 (latissimus dorsi muscle flap) 屬於那一類型？

A. type II

B. type III

C. type IV

D. type V

15. Gilula's arcs 是指在手腕 X 光 AP view 下可畫出的弧線，用以評估腕骨的對齊狀況，該弧線共有幾條？

A. 2

B. 3

C. 4

D. 5

16. 於上下顎咬合不正手術，矯正後的標準以符合 Angle classification 系統的第幾型為最佳？

A. 第一型 (class I)

B. 第二型 (class II)

C. 第三型 (class III)

D. 第四型 (class IV)

17. 關於頭頸部重建，下列敘述何者錯誤？

- A. 頰下皮瓣 (submental flap) 的供應血管源於頰下動脈 (submental artery)，為 facial artery 的分支之一，可用於口腔內部缺損重建
- B. 胸大肌肌皮瓣 (pectoralis major myocutaneous flap) 由內乳動脈 (internal mammary artery) 供應血流，可用在全喉切除術 (total laryngectomy) 後的下咽部重建
- C. 胸大肌肌皮瓣 (pectoralis major myocutaneous flap) 可應用於大血管暴露時，作為 salvage reconstructive procedure
- D. 鎖骨上皮瓣 (supraclavicular flap) 由鎖骨上動脈 (supraclavicular artery) 供應，可應用於臉部或頸部外側，需要做為較薄的皮瓣時使用

18. 關於乳癌切除後的乳房重建 (breast reconstruction)，下列何者正確？

- A. 腹部穿枝皮瓣中的 deep inferior epigastric perforator flap 可以得到最自然與最佳觸感的乳房，也是目前最常使用的乳房重建方法
- B. 使用義乳乳房重建 (implant-based reconstruction)，可能的併發症包括不自然、莢膜攣縮、義乳破裂、感染等
- C. 使用自體組織游離皮瓣 (free autologous tissue reconstruction) 重建乳房時最好選擇腋下的胸背動脈 (thoracodorsal vessel) 當受區血管 (recipient vessel)
- D. 義乳乳房重建 (implant-based reconstruction) 導致的巨大細胞淋巴瘤 (BIA-ALCL) 西方人比東方人少見

19. 關於冠狀動脈阻塞疾病，下列敘述何者錯誤？

- A. 根據 AHA/ACC guideline，戒菸對於預防冠狀動脈阻塞是 class I recommendation
- B. 接受冠狀動脈繞道手術後，若無絕對禁忌症，建議儘早加上 β -blocker
- C. 造成 acute coronary syndrome，常見的機轉包含 plaque rupture、thrombus formation
- D. 針對心臟收縮功能低下的病人，加上 digoxin 有足夠證據顯示助於降低死亡率

20. 關於心臟腫瘤，下列敘述何者最適當？

- A. 原發性心臟腫瘤中，惡性多於良性
- B. 若為良性腫瘤且病人曾發生栓塞症狀，使用抗凝血劑治療
- C. 超過半數的心臟黏液瘤 (myxoma) 源自左心房的心房中隔
- D. 心臟電腦斷層 (heart CT) 是目前的診斷標準工具

21. 根據 Crawford 的胸腹主動脈瘤修復 (thoracoabdominal aortic aneurysm repair) 分類，從左鎖骨下動脈起至腎動脈以下之腹主動脈是屬於第幾型？

- A. I
- B. II

C. III

D. IV

22. 下列何者為目前診斷深層靜脈栓塞 (deep vein thrombosis) 最常使用之工具？

- A. 杜卜勒超音波 (duplex ultrasound)
- B. 核磁共振 (magnetic resonance venography)
- C. 靜脈攝影 (venography)
- D. 阻抗容積描記術 (impedance plethysmography)

23. 對於心臟瓣膜之選擇與敘述，下列何者錯誤？

- A. 一般而言，大於 65 歲之主動脈瓣或大於 70 歲之二尖瓣，偏向選擇使用生物性瓣膜
- B. 在機械瓣膜置換後，要使用 prothrombin time (PT) / international normalized ratio (INR) 來監控
- C. Ross 手術是將肺動脈瓣取下放到主動脈位置取代主動脈瓣，因不用使用抗凝血劑，特別適合於年老病人
- D. 雖然新型的抗凝血劑 (novel oral anticoagulant, NOAC) 問世，如 dabigatran、rivaroxaban，仍不建議使用於機械性瓣膜病患

24. 1 天大之新生兒單純大動脈轉位 (simple transposition of great arteries without ventricular defect)，發紺，血氧約 60%，下列處置何者最不合醫療常規？

- A. 立即插管，給輸液
- B. 避免分流過大，停止血管擴張劑 prostaglandin E₁ (PGE₁)，在 2 週後手術
- C. 立即送手術室行大動脈轉位手術 (arterial switch operation)
- D. 可考慮送導管室進行心房中隔氣球擴張術

25. 關於食道淋巴分布之敘述，下列何者錯誤？

- A. 食道淋巴回流，橫向引流比縱向引流多 6 倍，因此有腫瘤發生時，會有比較多的局部淋巴轉移
- B. 食道淋巴引流網絡，比動脈血液網絡豐富
- C. 食道淋巴引流主要在黏膜下層 (submucosal layer)
- D. 頸部食道淋巴引流，很短距離就可穿出肌肉層至局部淋巴結

26. 關於食道弛緩症 (achalasia)，下列敘述何者錯誤？

- A. 食道蠕動壓力測量 (manometry) 為標準診斷工具
- B. 有些病人發生原因與感染有關，如 Chagas disease (parasitic infection with *Trypanosoma cruzi*)
- C. 第四期病人，食道有如巨大之大腸 (megaesophagus)，常需將患部之食道切除並重建
- D. 經過 20 年以上可能會有惡性變化，常見惡性腫瘤為腺癌 (adenocarcinoma)

27. 關於小細胞肺癌 (small cell lung cancer) 之敘述，下列何者錯誤？

- A. 大多是位在中央 (central located)
- B. 可以分成侷限期 (limited stage) 及擴展期 (extensive stage)
- C. 五年存活率很差
- D. 發現時大多是以局部侵犯為主，適合手術切除
28. 有關肺部過誤瘤 (hamartoma) 之敘述，下列何者錯誤？
- A. 是肺部最常見的良性腫瘤
- B. 特徵為軟骨 (cartilage) 過度生長
- C. 通常發生於 20~30 歲之年輕女性
- D. 通常生長緩慢
29. 有關乳糜胸 (chylothorax) 的敘述，下列何者錯誤？
- A. 通常是乳白或澄清的外觀
- B. 內容物富含三酸甘油酯、乳糜微粒和嗜酸性球 (eosinophils)
- C. 醫源性 (iatrogenic) 乳糜胸，常和胸部食道切除或縱隔腔淋巴廓清的手術有關
- D. 量少的乳糜胸，可用保守療法，像是中鏈三酸甘油酯飲食 (medium-chain triglyceride diet) 或是完全禁食搭配全靜脈營養
30. 下列何者為臨床上小腸腸道出血 (small bowel bleeding) 較為常見的原因？
- A. small bowel tumors
- B. angiodysplasias
- C. Crohn's disease
- D. Meckel's diverticulum
31. 下列何項腹腔鏡減重手術是結合侷限和吸收不良減重手術 (a combination of restriction and malabsorption surgery) ？
- A. 腹腔鏡調節式胃束帶手術 (laparoscopic AGB)
- B. 腹腔鏡 Roux-en-Y 胃腸繞道手術 (laparoscopic RYGB)
- C. 腹腔鏡垂直束帶胃成形術 (laparoscopic vertical banded gastroplasty)
- D. 內視鏡胃內水球置放術 (BIB)
32. 有關肝硬化臨床表徵的敘述，下列何者錯誤？
- A. 蜘蛛狀血管瘤 (spider angioma) 與手掌紅斑 (palmar erythema) 與性荷爾蒙的代謝有關
- B. 門脈高壓造成門脈系統與臍動脈之側枝循環 (collateral circulation) 產生上腹部血流雜音稱為 Cruveilhier-Baumgarten murmur

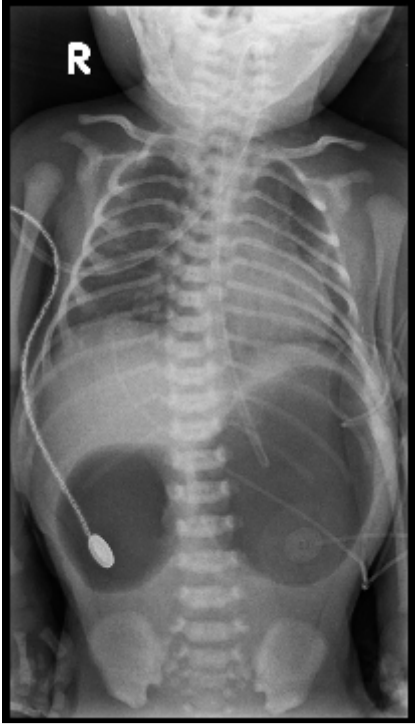
- C.肝硬化會造成心輸出量增加、心跳增加以及周邊血管阻力降低
- D.肌肉痙攣與腹水、高平均動脈壓、高血漿腎素活性有關
- 33.有關克隆氏症 (Crohn's disease)，下列敘述何者最恰當？
- A.是可藉由手術治癒的疾病
- B.主要侵犯在大腸
- C.相對好發於社經地位較高者，且抽菸是其危險因子
- D.容易有腸道以外的症狀，且 pyoderma gangrenosum 和 ankylosing spondylitis 與腸道發炎之嚴重程度成正相關
- 34.下列有關胃神經內分泌腫瘤 (neuroendocrine tumor) 的敘述，何者錯誤？
- A.胃神經內分泌腫瘤是由腸道 interstitial cell of Cajal 增生形成的
- B.type II 胃神經內分泌腫瘤與 MEN type I 有關
- C.局部的胃神經內分泌腫瘤治療以完全切除為主
- D.type III 胃神經內分泌腫瘤預後最差
- 35.張小姐 35 歲，因上腹痛至急診室就醫，身體診察腹部柔軟但有明顯壓痛，腹部電腦斷層發現肝臟有一顆 6 公分腫瘤，此腫瘤呈現 peripheral enhancement with centripetal progression，另外腹腔內有少量液體。詢問病史發現病人沒有 B 型、C 型肝炎的病史，但長期服用避孕藥，下列何者為最可能的診斷？
- A.liver cell adenoma
- B.focal nodular hyperplasia
- C.hamartoma
- D.hemangioma
- 36.急性膽管炎時常呈現典型症狀，稱之為 Charcot triad，下列何者不是 Charcot triad 之症狀？
- A.發燒
- B.黃疸
- C.右上腹腫塊
- D.右上腹痛
- 37.關於胰臟 branch duct intraductal papillary mucinous neoplasms (BD-IPMN)，下列何者不是 high risk features？
- A.jaundice
- B.fever
- C.main pancreatic duct > 1cm
- D.enhancing mural nodule larger than 5 mm within cyst

38. 一位 60 歲女性因意識改變、噁心嘔吐被送至急診，抽血發現血鈣高達 15.5 mg/dL 及 parathyroid hormone (PTH) 475 pg/mL，一開始處置下列何者最為適當？
- A. continuous furosemide
 - B. rehydration with normal saline
 - C. emergency parathyroidectomy
 - D. oral cinacalcet
39. 一位 30 歲女性有 Hashimoto's thyroiditis，因 follicular adenoma 接受甲狀腺左葉全切除手術，術後一個月抽血發現 TSH 6.0 mIU/L，較正常值略為升高，free T4 仍在正常範圍，儘管並無臨床症狀，某些情況下仍建議她服用甲狀腺素補充，但下列何者除外？
- A. pregnancy
 - B. 1.5 cm nodular goiter in the right thyroid
 - C. presence of coronary heart disease
 - D. presence of TSH receptor antibody
40. 一位 12 歲男童因意外發現高血壓 192/110 mmHg 來小兒科門診，無甲狀腺癌及嗜鉻細胞瘤家族史。經檢查結果：24 小時尿 VMA 24.2 mg，腹部超音波及電腦斷層掃描發現右腎上腺有一 5×4×3 cm³ 腫塊合併中央區壞死。下列處置何者最不適當？
- A. 術前準備建議服用 spironolactone 以降血壓
 - B. 建議進行腹腔鏡腎上腺摘除術
 - C. 術中血壓若太高可藉由 nitroprusside 或 phentolamine 調控
 - D. 術後若再犯應安排 MIBG scan 偵查其他病灶
41. 下列那一乳癌病人，最不適合保留乳房？
- A. 病人乳房為 E 罩杯，乳房腫瘤約 2 公分
 - B. 腋下淋巴結證實有癌轉移
 - C. 乳房 X 光攝影有多處不在同一象限 (quadrant) 不確定良惡性的顯微鈣化 (microcalcifications)
 - D. 病理檢驗為侵犯性乳癌 (invasive carcinoma)
42. 有關乳癌篩檢敘述，下列何者錯誤？
- A. mammography 是歐美大量篩檢最常用的工具
 - B. 乳房超音波 (ultrasound) 有 operator-dependent 的問題 (不同人操作可能有不同結果) 較不適合做篩檢工具
 - C. 50 歲以上 mammography 篩檢效果較好，因為 mammography 在緻密性乳房 (dense breast) 靈敏度較好
 - D. 50 歲以下 mammography 篩檢效果較差，原因之一可能是因為腫瘤進展較快速

43. 21 歲女性因右乳疼痛接受乳房超音波檢查，發現右乳有一 2.3 公分低回音病灶疑似纖維腺瘤 (fibroadenoma)，BI-RADS category 2，則下列處置何者較不考慮？

- A. 半年至一年進行超音波追蹤
- B. 進一步安排乳房攝影 (mammography) 檢查
- C. 可考慮切片檢查
- D. 若疼痛困擾嚴重可酌量給與止痛藥物

44. 一幼兒因嘔吐求診，腹部 X 光如圖所示，下列何者為最不可能之鑑別診斷？

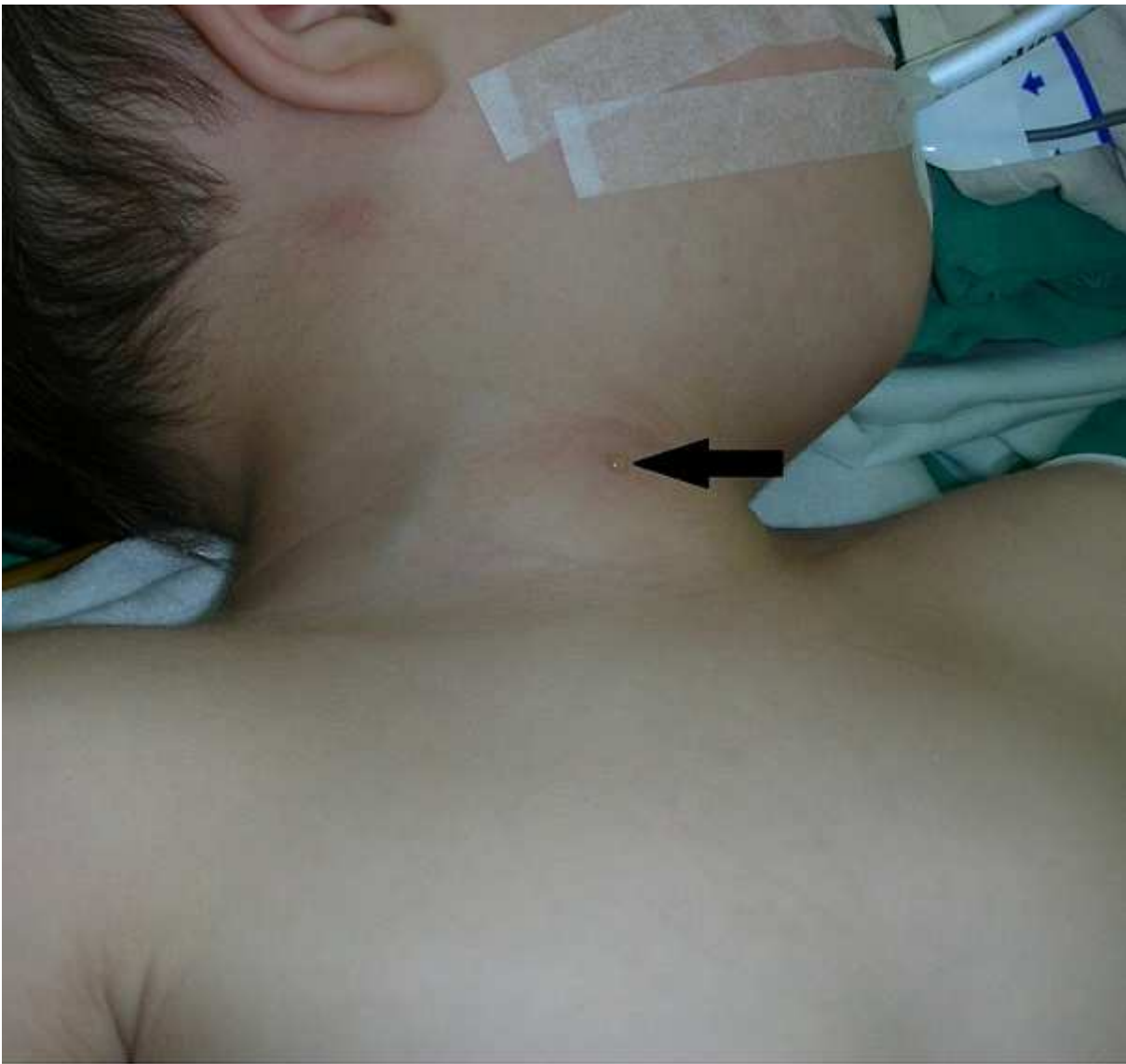

- A. 胃蹼 (gastric web)
- B. 十二指腸蹼 (duodenal web)
- C. 環狀胰 (annular pancreas)
- D. 腸道旋轉不良併扭轉 (malrotation with volvulus)

45. 鼠蹊部疝氣 (inguinal hernia) 為兒童常見的外科疾病，了解疝氣腹壁解剖學相關知識對於手術執行極為重要。下列有關鼠蹊部疝氣解剖學，何者敘述正確？

- A. 間接型鼠蹊疝氣 (indirect inguinal hernia) 經由腹壁下動脈 (inferior epigastric artery) 內側突出於腹壁，多發生於兒童
- B. 髂腹下神經 (iliohypogastric nerve) 走於精索 (spermatic cord) 之上，與精索一齊穿出外鼠蹊環 (external inguinal ring)，負責大腿內側上方的感覺
- C. 提睪肌 (cremaster muscle) 是由腹內斜肌 (internal oblique muscle) 延伸而來
- D. 睪丸動脈 (testicular artery) 源自內髂動脈 (internal iliac artery)

46. 一位 6 個月大的幼兒過去無任何病史，因頸部胸鎖乳突肌前緣皮膚有一小開口且有分泌物 (如圖所示) 接受手術，最可能的診斷為何？



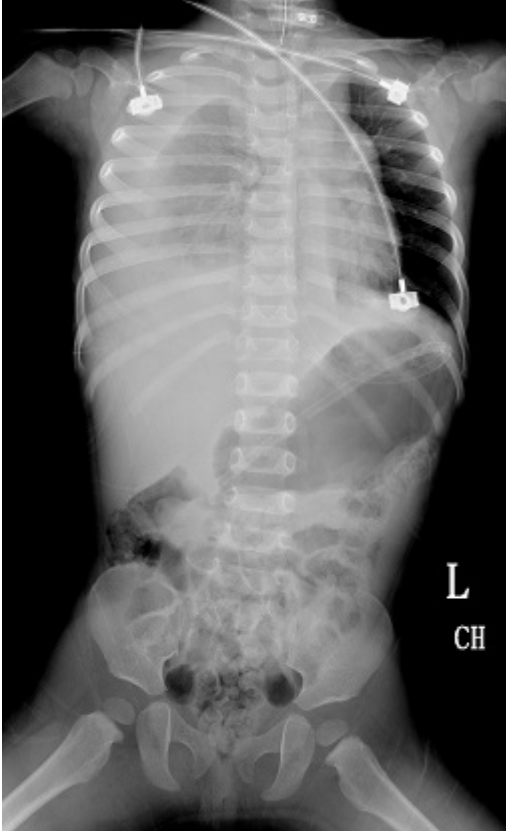
- A. 甲狀舌管瘻管 (thyroglossal duct fistula)
- B. 第二對鰓裂遺跡瘻管 (second branchial remnant fistula)
- C. 淋巴結發炎 (lymphadenitis)
- D. 淋巴管瘤併淋巴外漏 (lymphangioma with lymphorrhea)

47. 媽媽抱著 1 歲半女童坐副駕駛座，爸爸因疲勞駕車自撞橋墩而被送至醫院急診，發現女童意識昏迷，對疼痛刺激稍微會縮手，血壓 65/23 mmHg，心跳 153/min，呼吸 24/min，體溫 36.3°C，脈搏血氧飽和度 90%，目測體重約 10 公斤，下列敘述何者錯誤？

- A. 病童昏迷指數為 E1V1M4，但呼吸道暢通，且仍有自發性呼吸，可以不需插氣管內管
- B. 全身身體檢查是否有外傷或內出血，若可能並予以止血
- C. 立刻建立周邊靜脈注射並抽血檢查，先給與輸液（如：normal saline）200 mL 三次後再度測量生命徵象仍未改善，應立即輸血
- D. 可行全身電腦斷層掃描，以檢查受傷情況

48. 承上題，檢查全身無明顯出血及外傷，頭部電腦斷層無頭骨骨折及顱內出血，但仍意識不清，胸腹部 X 光如圖所示，輸注 packed RBC 100 mL 後量測生命徵象，血壓 114/53 mmHg，心跳 163/min，呼吸 28/min，體溫

36.7°C，脈搏血氧飽和度 90%，下列敘述何者錯誤？



- A. 應持續監測昏迷指數及瞳孔大小等神經學檢查，可能需要再次進行頭部電腦斷層檢查
- B. 追蹤抽血檢查結果，持續嚴密監控生命徵象及尿量
- C. 雖無肋骨骨折，但右側可能血胸
- D. 置入胸管後馬上引流出 230 mL 血色引流液，應立即進行開胸手術止血
49. 有關腸套疊 (intussusception) 的敘述，下列何者最適當？
- A. 臨床表現多半與 2' s 的法則 (the rule of 2' s) 有關
- B. 疑似病例可以行 ^{99m}Tc -pertechnetate 核醫學檢查，以確定診斷
- C. 是最常見的先天性胃腸道畸形
- D. 靜水壓力復位術 (hydrostatic reduction) 對於大部分單純性的腸套疊都適用
50. 55 歲女性於健康檢查時糞便潛血反應陽性，問診並無血便、排便習慣改變等症狀且無大腸直腸癌家族史，肛門指診及肛門鏡檢查發現內痔但沒有出血。安排大腸鏡檢查後於乙狀結腸發現一個約 1 公分的莖性息肉 (pedunculated polyp)，下列何項處理最適當？
- A. 做內視鏡息肉切除 (polypectomy)
- B. 只做切片再觀察
- C. 直接安排腹腔鏡前位切除 (laparoscopic anterior resection)
- D. 觀察即可
51. 骨盆底肌肉 (pelvic floor) 的組成不包括下列那一群？

- A. puborectalis muscle
- B. iliococcygeus muscle
- C. pubococcygeus muscle
- D. gluteus maximus muscle

52. 關於降結腸癌手術造成大出血，最常見的原因為：

- A. 脾臟撕裂傷
- B. 上腸繫膜靜脈撕裂
- C. 下腔靜脈撕裂
- D. 主動脈撕裂

53. 關於腹腔鏡與開放式闌尾切除手術 (laparoscopic appendectomy versus open appendectomy) 的比較，下列何者錯誤？①總體來說，與開放手術相比，腹腔鏡手術的併發症發生率較低 ②開放式闌尾切除手術可以檢查整個腹膜腔，因此可排除其他腹腔內急性疾病，例如憩室炎或卵巢膿腫 ③不管採用何種方法，闌尾切除手術最重要的是安全地進行手術以維持病患安全 ④患者出現局部右下腹疼痛和發燒，理學及影像檢查發現可能為闌尾炎延遲發作 (delayed presentation of appendicitis)，此時腹腔鏡引流手術 (laparoscopic drainage) 因為沒有助益，不應施行

- A. ①②③
- B. ①②④
- C. 僅②③
- D. 僅②④

54. 微創手術 (minimally invasive surgery) 的發展改變外科手術的方式，下列敘述何者正確？①相對於非急性期腹腔鏡膽囊切除術，急性膽囊炎的腹腔鏡膽囊切除術具有更長的手術時間和更高的機率因為失敗轉為開腹手術，並且具有更高的總膽管及總肝管損傷風險 ②大多數腹腔鏡檢查是使用 CO₂ 氣腹方式進行的，腹部壓力設定在 25 mmHg ③鼻胃管置入可以減輕胃部壓力並增加手術視野 ④如果進行膽道造影，常用的方式為在膽囊開口切開膽囊管，然後將膽管造影導管穿過，將造影劑注入膽囊管和膽道獲得膽道攝影 (cholangiogram) 圖像 ⑤如果是急性膽囊炎在手術過程中造成膽囊破裂，應使用無菌檢體袋取回檢體及濺出的所有結石

- A. 僅①③④
- B. 僅②④⑤
- C. ①②④⑤
- D. ①③④⑤

55. 關於單一切口腹腔鏡手術 (single-incision laparoscopic surgery) 建議的設備及對外科醫師的益處之敘述，何者錯誤？

- A.較長的器械較易接觸到手術區域 (surgical field)
- B.長短不一的器械 (varied-length instruments) 無法減少體外的器械碰撞 (extracorporeal clashing)
- C.高畫質的鏡頭可提供高品質影像及術內視野
- D.較細長的器械 (slimline instruments) 可以減少手術內部及外部的碰撞
- 56.有關骨腫瘤的敘述，下列何者最適當？
- A.Ollier disease 是指多發性內生軟骨瘤 (multiple enchondromas) 合併血管瘤 (hemangiomas)
- B.軟骨母細胞瘤 (chondroblastoma) 好發於青少年的長骨骨骺 (epiphysis)
- C.骨巨大細胞瘤 (giant cell tumor of the bone) 復發率極低，手術採用病灶內刮除
- D.單純性骨囊腫 (simple bone cyst) 好發於成年人的肱骨遠端
- 57.為了改善骨科人工關節置換常規排程手術感染的發生率，下列敘述何者最適當？
- A.應適當選擇預防性 (prophylactic) 抗生素
- B.預防性抗生素應在執行切開手術傷口前 120 分鐘開始給藥
- C.預防性抗生素應在手術結束後 72 小時才能停止給藥
- D.常規使用 vancomycin 或 clindamycin 減少手術傷口感染
- 58.關於單純性肘關節脫臼 (simple elbow dislocation) 之敘述，下列何者最不適當？
- A.閉鎖復位 (closed reduction) 後，通常肘關節穩定，較少發生慢性再發性脫臼 (chronic recurrent dislocation)
- B.前向脫臼 (anterior dislocation) 比後向脫臼 (posterior dislocation) 少見
- C.閉鎖復位 (closed reduction) 後，若肘關節穩定，仍需以石膏副木固定肘關節至少 2 個月
- D.閉鎖復位 (closed reduction) 後，若肘關節不穩定，可考慮手術治療
- 59.20 歲男性，兩天前車禍時左肩受到直接撞擊，造成嚴重腫痛及瘀青，經急診 X 光檢查發現肱骨近端骨折，包含肱骨頸及大、小結節 (tuberosity) 骨折移位，皆超過 1 公分，下列各項手術中，何者最適當？
- A.開放性復位及內固定治療
- B.半肩人工關節置換
- C.閉鎖性復位及經皮鋼針固定治療
- D.全肩人工關節置換
- 60.有關膝關節前十字韌帶 (anterior cruciate ligament) 之敘述，下列何者最不適當？
- A.防止脛骨前方移行 (anterior tibial translation)
- B.在膝關節進行螺旋轉動復位機轉運動 (screw-home mechanism) 時，引導脛骨 (tibia) 做外旋轉 (external rotation)

- C.在膝關節伸直時 (extension)，後外側束 (posterolateral bundle) 是鬆弛的
- D.根據其脛骨的嵌入點 (tibial insertion)，分為前內側束 (anteromedial bundle) 及後外側束 (posterolateral bundle)
61. 下列手部斷指再接 (replantation) 的適應症，何者最不適當？
- A. 拇指截肢
 - B. 多指截肢
 - C. 小孩的斷指
 - D. 單指多段截肢
62. 50 歲的男性，患有下背痛及雙側下肢酸麻。脊椎 X 光檢查顯示第五腰椎椎弓斷裂、第五腰椎／第一薦椎的 Meyerding 第一級向前滑脫 (L5 on S1 spondylolisthesis)。最可能受到壓迫的神經根為：
- A. 第三腰椎神經根
 - B. 第四腰椎神經根
 - C. 第五腰椎神經根
 - D. 第一薦椎神經根
63. 有關兒童頸椎融合症候群 (Klippel-Feil syndrome) 的敘述，下列何者最適當？
- A. 在受孕後第 3 至 8 週時，頸椎分節失敗 (failure of segmentation) 所造成
 - B. 很少合併泌尿、神經、心肺系統與聽力等障礙
 - C. 常見頭髮後緣線高 (high posterior hairline)
 - D. 常見頸部較長與頭頸活動度受限
64. 下列何者是治療腎臟完全性鹿角結石 (complete renal staghorn stone) 的最佳選擇？
- A. 體外震波碎石術 (extracorporeal shock wave lithotripsy)
 - B. 輸尿管鏡碎石術 (ureteroscopic lithotripsy)
 - C. 經皮腎臟碎石取石手術 (percutaneous nephrolithotripsy)
 - D. 尿液鹼化 (alkalinization of urine)
65. 一位 50 歲男性主訴最近一個月在包皮發現一個 0.5 公分的病灶，經切片證實為 Ta 期低惡性度鱗狀上皮細胞癌 (grade 1, squamous cell carcinoma)，下列何種治療最不建議？
- A. 雷射燒除治療
 - B. 陰莖根除手術
 - C. 包皮環切手術
 - D. 莫氏顯微圖像手術 (Mohs micrographic surgery)
66. 下列有關轉移性腎細胞癌 (metastatic renal cell carcinoma) 危險因子中，何者不是 International

Metastatic Kidney Cancer Database Consortium 的項目？

- A. 體能狀態 (performance status)
- B. 血液乳酸去氫酶 (lactate dehydrogenase)
- C. 血色素高低 (hemoglobin level)
- D. 血清鈣濃度 (serum calcium level)

67. 下列有關攝護腺癌之敘述，何者錯誤？

- A. 治療轉移性攝護腺癌，使用睪丸切除術或 luteinizing hormone releasing hormone (LHRH) agonist 效果相當
- B. 若病患有 10 年以上預期壽命且為早期攝護腺癌者，首先應該考慮給與賀爾蒙治療
- C. 經尿道攝護腺切除手術 (transurethral resection of prostate) 不是標準的攝護腺根除手術
- D. 治療轉移性攝護腺癌，使用 LHRH agonist 或 antagonist 效果相當

68. 下列有關良性前列腺增生 (benign prostatic hyperplasia) 的敘述，何者最不恰當？

- A. 良性前列腺增生是男性最常見的良性腫瘤，其發病率與年齡有關
- B. 前列腺阻塞的症狀與年齡有關
- C. 良性前列腺增生的成因與遺傳無關
- D. 良性前列腺增生可能跟年老後體內雌激素 (estrogen) 濃度上升有關

69. 下列有關 Peyronie's disease 的敘述，何者錯誤？

- A. 目前認為最可能是陰莖白膜創傷後癒合異常之疾病
- B. 會引起勃起疼痛及陰莖畸形
- C. 在高血壓族群的發生率較一般族群為高
- D. 注射 Clostridial collagenase 是非手術治療方式之一

70. 膀胱輸尿管逆流的病因可分為原發性 (primary) 或續發性 (secondary)，下列何者是原發性膀胱輸尿管逆流之原因？

- A. 膀胱內壓過高
- B. 膀胱出口阻塞
- C. 膀胱輸尿管接合處 (UVJ) 病變
- D. 因脊神經管閉合不全 (spinal dysraphism) 引起的神經性膀胱

71. 對於有排尿障礙合併膀胱輸尿管尿液逆流的孩童，首先要做的是何種治療？

- A. 直接進行輸尿管重建手術
- B. 直接給與輸尿管開口注射治療

C. 先導尿以改善其下泌尿道排尿功能

D. 直接進行膀胱擴大手術

72. 肝臟鈍性創傷 (blunt trauma) 可能造成的傷害，下列何者最少見？

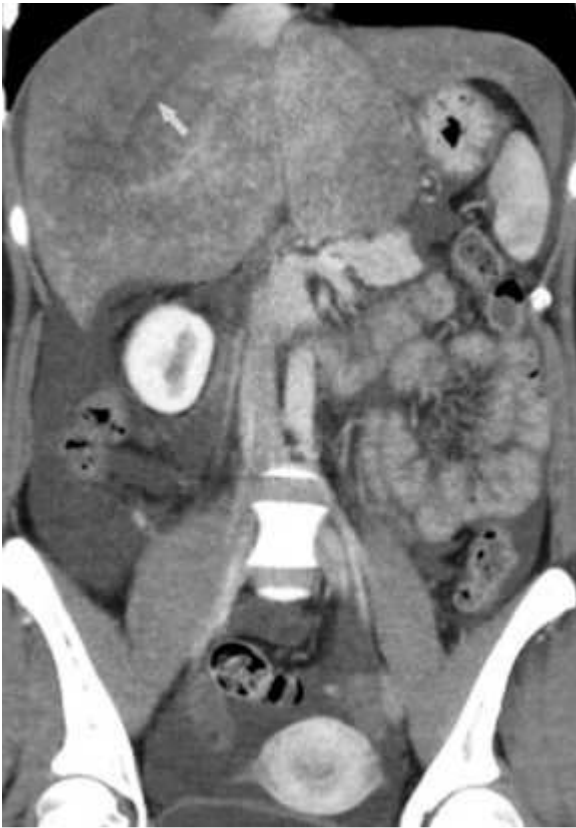A. 肝臟撕裂傷 (hepatic lacerations)

B. 肝臟被膜下血腫 (subcapsular hematomas)

C. 肝臟實質性出血 (intraparenchymal hemorrhage)

D. 肝門靜脈栓塞 (portal vein thrombosis)

73. 下圖為巴德 - 吉亞利症候群 (Budd-Chiari syndrome) 病人的肝臟電腦斷層影像，此疾病是指肝臟何種結構發生阻塞？



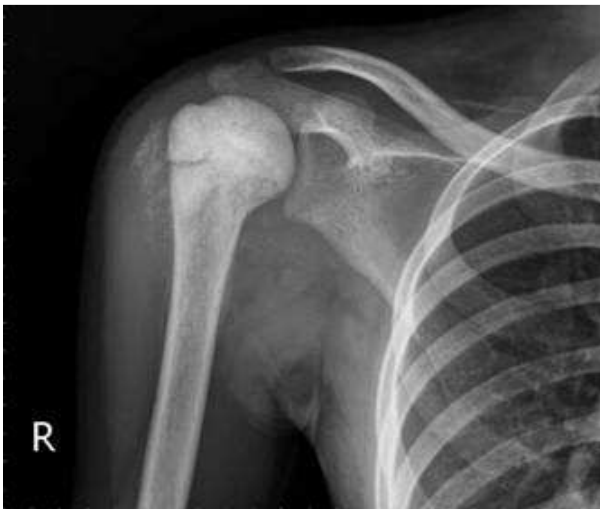A. 膽管 (biliary duct)

B. 門靜脈 (portal vein)

C. 肝動脈 (hepatic artery)

D. 肝靜脈 (hepatic vein)

74. 14 歲女性病人主訴右肩痠痛約半年，肩部 X 光片如圖，最可能的診斷為何？



- A. bone metastasis
- B. lymphoma
- C. osteogenic sarcoma
- D. chondrosarcoma

75. 有關接受手術後，易造成急性尿滯留（retention）的因素，下列何者最不適當？

- A. 男性比女性易造成急性尿滯留
- B. 靜脈輸液過多，易造成急性尿滯留
- C. 脊椎或硬膜外麻醉，比全身麻醉易造成急性尿滯留
- D. 肛門直腸手術，比其他手術易造成急性尿滯留

76. 38 歲女性自 6 米高處墜樓後送至醫學中心急診，檢傷時意識清楚，血壓 87/48 mmHg，心跳 142/min，經初步處置後發現骨盆骨折，超音波並未發現腹腔積液，下一步處置何者最適合？

- A. 安排緊急血管攝影
- B. 會診外傷科醫師行剖腹探查手術
- C. 使用骨盆加壓帶固定（compressive pelvic maneuvers）
- D. 3 小時後給與 tranexamic acid

77. 有關穿刺性肢體受傷的敘述，下列何者最正確？

- A. 上肢比下肢較易發生血管受傷
- B. 神經受傷則有可能神經旁的血管也受傷，應立即照會血管相關外科醫師
- C. 肢體受傷處聽診發現有雜音，則有可能血管受傷，應立即照會血管相關外科醫師
- D. 肢體的傷口發現有血管在噴血，最好的止血方法是用器械夾住噴血血管

78. 82 歲獨居男性，被里長發現仰躺在自家一樓的樓梯下，失去意識。救護車緊急將病人送至醫學中心的急診室。病人昏迷指數（Glasgow Coma Scale, GCS）E₁M₁V₁，兩側瞳孔放大無光反射，脈搏 62 次/分，血壓 172/106 毫米汞柱，呼吸速率 22 次/分，血氧濃度 88%。病人 IC 卡上註記 DNR（do not resuscitate）。下

列敘述何者最為合適？

- A. 聯繫家屬，待家屬同意後，進行氣管內管插管
- B. 立即進行氣管內管插管
- C. 繼續觀察病人呼吸及血氧濃度變化，不需立即進行氣管內管插管
- D. 病人 IC 卡上註記 DNR (do not resuscitate)，不應進行氣管內管插管

79. 醫師有義務為病人守密，下列敘述何者最不恰當？

- A. 醫師必須尊重病人隱私，除非病人或其代理人同意，或是法律有相關規定，才能將病人資訊告知第三者
- B. 為病人保密可能造成他人嚴重傷害時，醫師得未經病人同意而主動告知第三者某些關於病人的醫療資訊
- C. 當病人透露出想嚴重傷害他人的意向時，醫師應告知病人為保護可能的受害者，將不再為此訊息保密
- D. 在獲悉病人可能造成他人傷害時，為減少傷害應儘量告知病人身旁親友

80. 15 歲男孩因排尿疼痛前來看診，醫師診察發現其尿道口有膿樣分泌物。經細菌抹片鑑定，診斷為淋球菌尿道炎。男孩承認曾有不安全性行為。由於是須通報之法定傳染病，建議進行 HIV 檢驗。男孩請求不要告知其家長。此時，下列何種處置最為恰當？

- A. 不要通報，請其自費購買藥物服用
- B. 暫不通報，請其自費購買藥物服用，如 HIV 檢驗為陽性，就必須通報
- C. 由於其為未成年人，需有法定之監護人代為行使其權利，因此需告知其監護人
- D. 告知病人醫師有通報之義務，並且詳以解釋按時完整治療的重要