

109年第一次專門職業及技術人員高等考試中醫師考試分階段
考試、營養師、心理師、護理師、社會工作師考試試題

代號：3102
頁次：8-1

等 別：高等考試

類 科：中醫師(二)

科 目：中醫臨床醫學(三) (包括中醫外科學、中醫傷科學、中醫五官科學)

考試時間：1小時30分

座號：_____

※注意：(一)本試題為單一選擇題，請選出一個正確或最適當的答案，複選作答者，該題不予計分。

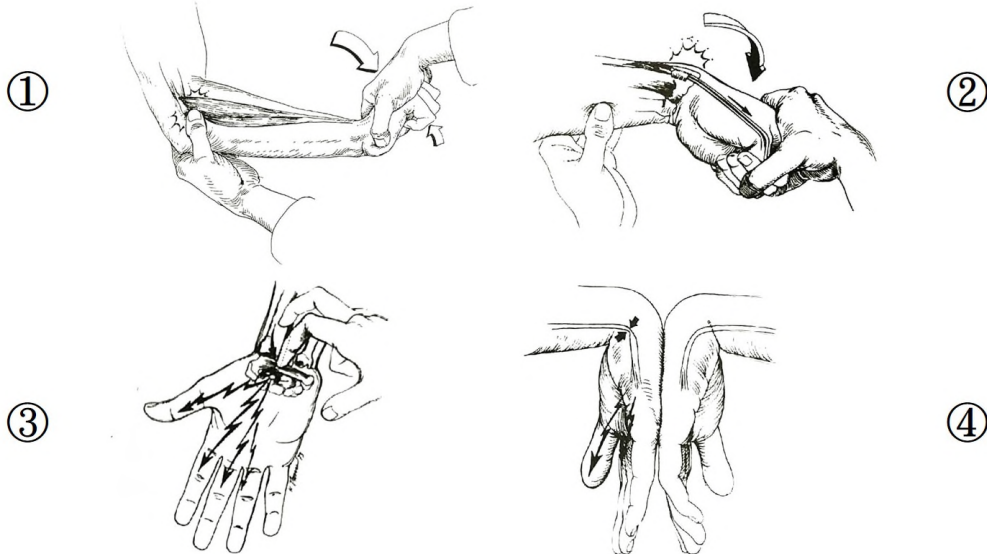
(二)本科目共80題，每題1.25分，須用2B鉛筆在試卡上依題號清楚劃記，於本試題上作答者，不予計分。

(三)禁止使用電子計算器。

- 根據中醫外科學的用藥原則，蜂房最適用於下列何種治法？
(A)托毒排膿 (B)補氣益腎 (C)清咽漱熱 (D)健脾利濕
- 根據中醫外科學，論外瘍理濕祛風之道，下列敘述何者錯誤？
(A)如遊風上行於頭面，洋溢於肩背，治則用清熱化濕法兼佐疏風之法
(B)生於肌肉表面，瘡面流黃水，治則用醒胃快脾兼分利以通達
(C)生於大腿內側，陰部搔癢，治則用涼肝清腎兼用苦寒燥濕法
(D)生於小腿，色紅滲液，足跟腫脹，治則用托氣補腎陽之法
- 有關「脫疽」之敘述，下列何者錯誤？
(A)多生於足指之間，以手指較多，足趾較少
(B)可因膏粱藥酒及房術丹石熱藥，以致淫火猖狂，蘊蓄於臟腑，消燬陰液而成
(C)可因寒氣深蘊入骨骼之間，積久化熱而生
(D)嚴重時其痛徹骨，如湯潑火燒，或腐爛，或乾黑，侵腐至筋斷，脫其首節
- 下列敘述何者錯誤？
(A)「百脈疽」繞頸而生，乃因大畏恐駭而生
(B)「魚尾毒」生於項後髮際兩旁角處，乃因足少陽膽經濕熱凝結而成
(C)「佛頂疽」一名「頂門疽」，生於頭頂顛門之前，由臟腑不調，熱毒上壅而成
(D)「玉枕疽」別名「後腦發」，生於玉枕骨頭微上腦戶穴，乃因督脈經積熱，外受風邪凝結而成
- 有關臍癰的敘述，下列何者錯誤？
(A)生於臍中，屬任脈神闕穴
(B)多由於心經火毒，流入大腸、小腸所致
(C)此穴宜鍼
(D)亦有臍中不痛不腫甚癢，時流黃水，此屬腸胃濕熱積久
- 中醫外科所謂的「疔」，乃指瘡形其起如粟，或如豆粒，堅硬有腳如釘丁之狀，故名。下列敘述何者正確？
(A)印堂疔生於兩眉中心印堂穴，係陽明胃經積熱所致
(B)鼻疔生於鼻孔內，乃是心腎二經火毒所致
(C)迎香疔生於鼻觀下迎香穴，係手陽明風熱客聚所生
(D)顴疔生於兩頰旁頰車骨間，乃肝膽二經風熱甚所致
- 一位40歲女性，數日前右手大拇指指甲兩側腫痛，形如豆粒，色紫，半含半露，硬似鐵釘，昨日發現該指甲側與指甲根後出現黃色膿頭，按之應指即復，下列敘述何者較不合適？
(A)此為蛇眼疔
(B)因膿已成，可進行切開排膿
(C)膿熟開潰後，不宜過分用力擠壓
(D)切面應在手指側面做一縱形切口，同時須超過指關節面，以利引流
- 骨槽風又名牙叉發或穿腮發，發生於下列何處？
(A)四白 (B)承漿 (C)水溝 (D)頰車
- 患者皮膚燥癢，初生髮內，延及面目耳項，日久飛起白屑，脫去又生，最可能的診斷為下列何者？
(A)白屑風 (B)油風 (C)白駁風 (D)紫白癬風

- 10 患者初起掌心燥癢，繼則疊起白皮，堅硬且厚，皮膚經常枯槁，甚則燥裂，自掌心延至遍手，但不犯手背。此病為下列何者？
(A)癩瘡 (B)中搭手 (C)手發背 (D)鵝掌風
- 11 初發面目浮腫，癢若蟲行，肌膚乾燥，時起白屑，次後癢甚，抓破，濕熱盛者津黃水，最可能的診斷為下列何者？
(A)油風 (B)面遊風 (C)紫白癜風 (D)白駁風
- 12 下列何者易成穿腮毒？
(A)托腮癰 (B)牙疔 (C)銳毒 (D)耳癰
- 13 下列何種皮膚病在臨床上常被歸類為經由人體性行為接觸所傳染的疾病？
(A)坐板瘡 (B)浸淫瘡 (C)角虱 (D)疥瘡
- 14 某位年輕母親帶來一位 10 個月大的嬰兒，主訴患兒兩下頰部位發出紅疹搔癢，而且滲出黃水已 2 個月，望之患兒活力佳，口角頻頻流出口水，其衣領也被口水沾溼。此病症的診斷以下列何者最適當？
(A)風疖 (B)肥瘡 (C)燕窩瘡 (D)濕瘡
- 15 張先生上週右脅發生帶狀皰疹，過程中，先出現水泡皮疹疼痛，後來水泡破了，這個病程的外治法，下列何者最適合？
(A)先用玉露膏外敷，再用四黃膏外塗 (B)先用桃花散外搽，再用青黛膏外塗
(C)先用三黃洗劑外洗，再用桃花散外搽 (D)先用玉露膏外敷，再用桃花散外搽
- 16 依《中醫外科講義》有關濕瘡的臨床症狀與病因敘述，下列何者錯誤？
(A)生於足膝之皮膚疾病，癢而搔之流水者，可稱為濕瘡
(B)生於足部之足丫癢及腳丫濕毒，均可稱為腳濕瘡
(C)生於足脛，如黃水瘡兼壯熱心神煩躁者，亦名臙瘡
(D)濕瘡之起因多因濕熱內搏，滯於膚腠，外為風乘，不得宣通所致
- 17 臨床病人出現皮膚癢疹，好發於手腕、腰胯、指縫等皮膚皺折處，接觸傳染力很強，最可能為下列何種皮膚疾病？
(A)黃水瘡 (B)禿瘡 (C)四彎風 (D)疥瘡
- 18 患者頭面部膚色紅如塗丹，形如雲片，局部發熱，並症見發熱口渴，舌乾，脈洪數者，下列診斷何者正確？
(A)抱頭火丹 (B)流火 (C)流注 (D)面遊風
- 19 常見於小兒患者，多生於頭面、頸項、手臂、前胸及臀部等處。初起形圓結塊，色紅疼痛，腫於皮膚之間，其不盈寸，浮而無根，瘡頂有黃或白之小膿頭，潰後膿出，腫痛漸見消滅者，此症診斷為下列何病名最適宜？
(A)髻發 (B)疫毒 (C)熱癰 (D)時熱
- 20 有關婦女陰瘡之敘述，下列何者最不適宜？
(A)陰腫又名陰繭
(B)陰蝕又名坐馬癰
(C)陰蝕係陰戶外部生瘡，癢如蟲行，酸麻徹骨，痛連心脾
(D)陰腫及陰蝕皆可以四物湯加味治療之
- 21 「局部」穴位點按或針刺是重要的治療方式，下列疾病與「局部」穴位之選擇配對，何者最不合理？
(A)肱骨外上髁炎：曲池、尺澤 (B)肱骨內上髁炎：少海、小海
(C)腕隧道症候群：陽池、養老 (D)橈骨莖突狹窄性腱鞘炎：陽谿、列缺
- 22 有關各疾患與典型臨床症狀表現之配對，下列選項何者正確？①方向性疼痛，如無法轉開門把、提壺倒水 ②手腕橈側疼痛腫脹拇指伸直痛加劇 ③第 1 至 4 指麻痛，夜間加重甚至麻痛而醒 ④腕部尺側痛顯，握力下降，搖腕有彈響聲 ⑤掌指關節掌側痠楚不適，繼覺手指屈伸不利，出現屈伸嵌頓彈響
(A)①肱骨內上髁炎②腕隧道症候群③媽媽手④腕三角纖維軟骨損傷⑤扳機指
(B)①肱骨外上髁炎②媽媽手③腕隧道症候群④腕三角纖維軟骨損傷⑤扳機指
(C)①肱骨內上髁炎②扳機指③腕隧道症候群④腕三角纖維軟骨損傷⑤媽媽手
(D)①肱骨外上髁炎②媽媽手③腕三角纖維軟骨損傷④腕隧道症候群⑤扳機指

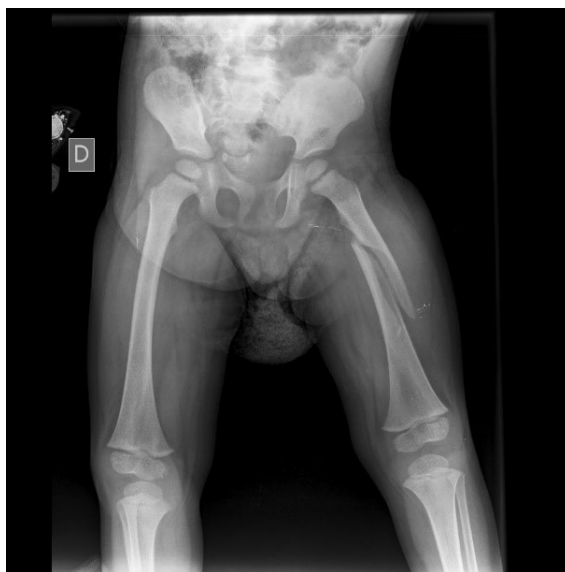- 23 有關手麻木疼痛的病症，下列敘述何者正確？
 (A)無名指與小指感覺遲鈍且彎曲成爪形，為正中神經壓迫
 (B)若合併有單側橈動脈減弱，需考慮胸廓出口症候群之可能
 (C)相比於雙側手部麻木，單側之手部麻木疼痛更應考慮頸椎病之可能
 (D)關於尺神經之壓迫，腕尺管通常比肘管嚴重
- 24 有關肘關節之損傷特點，下列敘述何者正確？
 (A)肘關節之特色為微屈時穩定，伸直後相對之下較為失穩
 (B)直接外力致傷之情況多於間接外力致傷
 (C)肘關節為屈戌（hinge）關節，頗為穩定
 (D)關節型態單純，即使處理不夠迅速確實，也不易發生關節強直之副作用
- 25 有關各種試驗方式，分別對應於肱骨外上髁炎及肱骨內上髁炎，下列組合何者正確？①抗阻力伸腕試驗 ②抗阻力屈腕試驗 ③半握拳、屈肘、腕尺偏、前臂旋前、伸肘時疼痛 ④肘伸直、前臂旋後、將腕極度背伸後肘發生疼痛
 (A)肱骨外上髁炎－①②；肱骨內上髁炎－③④ (B)肱骨外上髁炎－①③；肱骨內上髁炎－②④
 (C)肱骨外上髁炎－①④；肱骨內上髁炎－②③ (D)肱骨外上髁炎－②③；肱骨內上髁炎－①④
- 26 有關腕關節扭傷之敘述，下列何者正確？
 (A)傷後出現前臂旋轉或握拳痛，多為三角纖維軟骨損傷
 (B)傷後腕部橈骨莖突痛，多為三角纖維軟骨之損傷
 (C)扭傷之病因多為直接外力所致
 (D)因結構關係，尺、橈側副韌帶之損傷非常罕見
- 27 如圖各項操作圖示，分別對應於不同之檢查名稱，下列配對何者正確？



- (A)①Finkelstein's test②Tinel's sign③Phalen's test④Cozen's test
 (B)①Phalen's test②Cozen's test③Finkelstein's test④Tinel's sign
 (C)①Tinel's sign②Phalen's test③Cozen's test④Finkelstein's test
 (D)①Cozen's test②Finkelstein's test③Tinel's sign④Phalen's test
- 28 承上題，各項檢查分別對應於何種疾患之診斷佐證？
 (A)肱骨外上髁炎：①；腕隧道症候群：③④；橈骨莖突狹窄性腱鞘炎：②
 (B)肱骨外上髁炎：①④；腕隧道症候群：③；橈骨莖突狹窄性腱鞘炎：②
 (C)肱骨外上髁炎：①；腕隧道症候群：④；橈骨莖突狹窄性腱鞘炎：②③
 (D)肱骨外上髁炎：②；腕隧道症候群：③④；橈骨莖突狹窄性腱鞘炎：①
- 29 膝關節理學檢查時，患者俯臥屈膝呈 90 度，醫者一腿屈曲跪壓於患者大腿屈面，雙手用力沿患者小腿縱軸向膝關節施加壓力或向上牽拉，同時作外展，外旋或內收，內旋活動。關於以上操作，下列敘述何者錯誤？
 (A)愛來氏測驗（Ely's test） (B)測試半月板時，又稱研磨試驗
 (C)可檢查內、外側半月板是否損傷 (D)可檢查內、外側副韌帶是否損傷

- 30 彈響髖指的是在髖關節屈曲或伸展活動時髖關節外側作響，主要是下列那條肌肉在股骨大粗隆上前後滑動所致？
(A)闊筋膜張肌 (B)髂脛束 (C)臀中肌 (D)臀大肌
- 31 有關膝關節外傷性滑膜炎，下列敘述何者錯誤？
(A)如為髌前滑囊炎，則腫脹範圍在膝部髌骨前方
(B)如為髌下滑囊炎，則髌韌帶兩側的正常凹陷消失
(C)如為髌上滑囊炎，因囊腔大且與關節腔相通，故腫脹範圍廣，浮髌試驗明顯
(D)浮髌試驗陽性的前提是關節內積液至少在 30 毫升以上
- 32 有關髖關節的結構與損傷，下列敘述何者錯誤？
(A)胯骨，即髖骨也，又名髌骨
(B)髖關節是典型的杵臼關節
(C)髖關節周圍的肌肉韌帶比較堅實穩固，傷筋的發生率低
(D)髖關節脫位臨床上以前脫位比較常見
- 33 患者的腰部 X 光片報告中寫著：「椎間隙變窄，椎體邊緣模糊不清，有骨質被破壞，有寒性膿瘍 (cold abscess) 時，可見腰肌影增寬」最有可能的診斷，下列何者正確？
(A)腰椎轉移性腫瘤 (B)腰椎間盤突出症 (C)梨狀肌綜合徵 (D)腰椎結核
- 34 有關梨狀肌症候群 (Piriformis syndrome) 的敘述，下列何者正確？①臀痛和大小腿沿陽明經分布區放射性疼痛 ②梨狀肌部位有壓痛和放射痛，局部有可能觸摸到條索狀 ③湯瑪斯氏 (Thomas) 試驗呈陽性反應 ④深按環跳穴即可觸及梨狀肌 ⑤梨狀肌起於薦椎 3.4.5 止於股骨小轉子
(A)①③ (B)②④ (C)①③⑤ (D)④⑤
- 35 運動選手往往因肩部過度活動，造成肩部旋轉帶 (Rotator Cuff) 肌群損傷。下列那些肌肉屬於旋轉帶肌群的組成肌肉？①三角肌 (Deltoid muscle) ②大圓肌 (Teres major muscle) ③小菱形肌 (Rhomboid minor muscle) ④棘上肌 (Supraspinatus muscle) ⑤棘下肌 (Infraspinatus muscle)
(A)①③ (B)②④ (C)③④ (D)④⑤
- 36 肩部肩胛盂與肱骨之間的盂肱關節 (glenohumeral joint) 屬於那一種關節形式？
(A)車軸關節 (pivot joint) (B)鞍狀關節 (saddle joint)
(C)屈戌關節 (hinge joint) (D)球窩關節 (ball and socket joint)
- 37 關於腦神經的測試 (Cranial Nerve Testing) 下列那幾對腦神經，在測試時一定要讓受測者做出「吞嚥」動作？
(A)第三、四、六對 (B)第五、七、八對 (C)第九、十對 (D)第十一、十二對
- 38 關於膝關節半月板的敘述，下列選項何者正確？①半月板為位於股骨髁與脛骨平台之間的纖維軟骨，附著於脛骨內外髁的邊緣，邊周較厚而中央部較薄 ②內側半月板較大，彎如新月形，前後長，左右窄，其後半部與內側副韌帶相連，故後半部固定 ③當膝關節完全伸直時，內外側副韌帶緊張，關節穩定，半月板損傷的機會少 ④撕裂性外力發生在膝關節伸直狀態下的旋轉動作，股骨牽動側副韌帶，韌帶牽動半月板的邊緣部而發生撕裂 ⑤如有疼痛或彈響者為回旋擠壓試驗陽性，半月板可能有損傷 ⑥因半月板之邊緣部血液循環較好，所以損傷在邊緣部分者，恢復會比較好
(A)①③④⑥ (B)②④⑤⑥ (C)①②③⑤⑥ (D)①②③④⑤
- 39 跟骨腱 (Achilles tendon) 是下列那兩條肌肉構成的共同肌腱？
(A)蹠肌 (Plantaris)、脛骨後肌 (Tibialis posterior)
(B)脛骨後肌 (Tibialis posterior)、比目魚肌 (Soleus)
(C)比目魚肌 (Soleus)、腓腸肌 (Gastrocnemius)
(D)腓腸肌 (Gastrocnemius)、蹠肌 (Plantaris)
- 40 腕三角纖維軟骨損傷時，常可在下列何穴位處找到壓痛點？
(A)養老 (B)陽谿 (C)內關 (D)神門
- 41 出血向來是中西醫難處理的症狀，損傷出血處理原則，下列何者錯誤？
(A)《血證論·創血》無偏陰陽之病，故一味止血為要
(B)四逆湯、黃土湯具屬於針對虛寒出血的方劑
(C)鮮荷葉、鮮艾葉、鮮側柏、鮮生地、鮮小蘗為五生飲
(D)小蘗飲子治療尿道出血

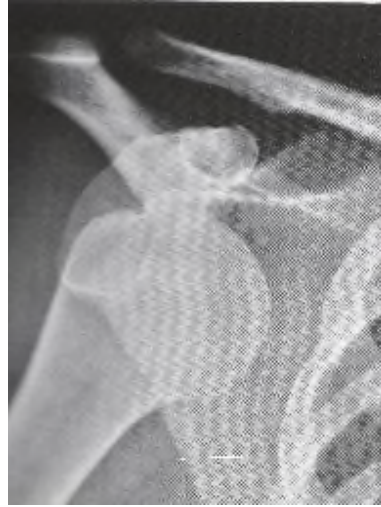- 42 依《醫宗金鑑·正骨心法要旨》，有關骨傷作痛治療，下列何者錯誤？
(A)比起骨折等，骨傷作痛算是輕症
(B)骨折等需要手法調整
(C)骨傷作痛等磕碰傷，肉色不變，算是輕症
(D)日間服二陳湯，外用蔥熨，內服沒藥歸脾湯自癒
- 43 有關內傷的病因病機，下列敘述何者錯誤？
(A)可因為外來暴力突犯人體而造成內傷
(B)可因為強力負重而造成內傷
(C)勞動體位、生活習慣不良不會造成內傷
(D)因外力造成的急性損傷，局部的損傷可能會導致全身氣血、經絡、臟腑的功能紊亂
- 44 有關損傷血證的敘述，下列何者錯誤？
(A)傷後內、外出血，均是血脈破損所致，為損傷最常見證候
(B)《醫宗金鑑·正骨心法要旨》：「夫皮不破而內損者，多有瘀血……。有瘀血者，宜攻利之；亡血者，宜補而行之。但出血不多，亦無瘀血者，以外治之法治之。」
(C)損傷出血早期若一時無法分清陰陽虛實，則可先不辨證施治，先以止血為要
(D)依《醫宗金鑑·正骨心法要旨》所述，凡傷損出血傷到陰絡者，則為吐血、衄血、便血、尿血等症狀
- 45 有關腰部內傷的敘述，下列何者錯誤？
(A)可因用力姿勢不當、外來暴力、勞損累積、肝腎虧虛等因素造成
(B)若腰部筋絡損傷導致瘀血貫入腰脊之中，可能會造成脊髓暫時性失去傳導功能
(C)依《醫宗金鑑·正骨心法要旨》所述，傷損腰痛乃因墜墮或打撲致瘀血留於少陽經
(D)腰部氣血傷大多以實證為主，也要注意患者是否有可能虛實夾雜
- 46 傷後因瘀血阻滯，上攻心肺導致驚悸者，宜用下列何方治療？
(A)磁珠丸加酸棗仁、柏子仁
(B)歸脾湯
(C)血府逐瘀湯
(D)桂枝甘草龍骨牡蠣湯加人參、五味子
- 47 患者因跌仆致肢體大範圍瘀血腫脹，依《醫宗金鑑·正骨心法要旨》，除外治法外，宜處以下列何方？
(A)內服小柴胡湯，次用八珍湯或益氣養榮湯
(B)先服加味逍遙散，次用加味四君子湯
(C)內服四物湯加黃芩、柴胡，再用聖愈湯
(D)先服復元通氣散，次用六味地黃丸
- 48 有關膝關節窩囊腫（或稱為貝克氏囊腫），下列敘述何者正確？
(A)容易復發
(B)其內容物為脂肪結構
(C)X光呈現關節骨性結構異常
(D)囊腫初起便生長快速
- 49 2歲大小孩從床鋪上跌落地，左大腿腫痛，X光如下圖。下列何者是最適當的處置？



- (A)垂直懸吊皮膚牽引
(B)骨骼牽引
(C)用折頂迴旋法復位後，再以夾板固定
(D)水平位持續牽引

- 50 有關肱骨髁上骨折，下列敘述何者錯誤？
(A)所謂肱骨髁上骨折即指肱骨之內、外上髁上方之骨折
(B)為避免骨化性肌炎，應避免長時制動，宜及早進行被動活動復健
(C)肱骨髁上，血循良好，多能按期癒合，少見不癒合之後遺症
(D)縱軸拔伸，可逐漸矯正重疊縮短移位及成角移位
- 51 有關股骨頸骨折之敘述，下列何者正確？
(A)股骨頸頭下骨折為囊外骨折
(B)骨折線越高，股骨頭缺血性壞死機率越高
(C)內收型骨折多在頭下部，常呈嵌插，骨折較穩定
(D)外展型骨折比內收型骨折較不易癒合
- 52 骨折的癒合過程，骨痂之形成敘述，下列何者錯誤？
(A)內骨痂由於血運供給良好，故生長較外骨痂快速
(B)骨性骨痂主要是經骨膜內骨化形成
(C)外骨膜在骨痂形成中有著較大的重要性，因此在治療中應注意保護骨膜
(D)骨性骨痂的主要成分為成骨細胞，次要成分為成軟骨細胞
- 53 有關足部骨折，下列敘述何者正確？
(A)三踝骨折是指內踝、外踝，及脛骨遠端後側骨折
(B)行軍骨折常見於第五跖骨基底部
(C)足部 X 光見 Böhler angle 呈現 60 度角，可診斷為跟骨骨折
(D)足舟狀骨骨折後的骨壞死稱為帕士氏病 (Perthes Disease)
- 54 有關髖部骨折，下列何者為穩定骨折？
(A)反轉子間骨折
(B)轉子下骨折
(C)內收型股骨頸骨折
(D)外展嵌插型股骨頸骨折
- 55 有關肩鎖關節脫位，下列敘述何者正確？
(A)肩鎖關節的穩定有賴斜方肌及三角肌
(B)肩鎖韌帶破裂時可引起全脫位
(C)喙鎖韌帶破裂時僅能引起半脫位
(D)肩鎖關節全脫位以手法復位後要維持對位頗為困難
- 56 下列選項何者與關節脫位有密切關係？①如跌仆的間接暴力 ②帕金森氏病 ③骨質疏鬆 ④中風偏癱
(A)①③ (B)②④ (C)①④ (D)③④
- 57 髖關節脫位的臨床表現，下列敘述何者正確？①患肢呈內收屈膝表現，膝關節常疊置於健側膝關節上方為後脫位 ②患肢呈外展屈膝表現，膝關節無法碰觸健側膝關節內緣為前脫位 ③患肢臀部後外側突起聳高表現較明顯為前脫位 ④患肢鼠蹊部可觸及股骨頭為後脫位
(A)①③ (B)②④ (C)①② (D)③④

58 肩關節正面 X 光片（如圖），下列何者正確？



- (A)肩鎖關節脫位 (B)喙突下脫位 (C)盂下脫位 (D)鎖骨下脫位
- 59 關於顛頷關節脫位之敘述，下列共幾項正確？①《備急千金要方》稱「失欠頰車」 ②好發於老年及身體虛弱者 ③後脫位多見，即下頷骨的髁狀突在顛頷關節窩的後方 ④當過度張口如大笑、打哈欠、拔牙時易發生 ⑤復位時施術者用雙手拇指伸入患者的口腔內，按於兩側下白齒上，其餘四指在外面托住下頷，兩拇指先往下按，俟下頷骨移動時再往裡推之，餘指同時協調地向上端送，聽到滑入關節的響聲，說明已復位，此時拇指速向兩旁滑開，隨即退出口腔
- (A)2 (B)3 (C)4 (D)5
- 60 成人橈骨幹上 1/3 骨折，骨折線位於旋前圓肌止點之上時，由於附著肌肉的牽拉，骨折近端移位的方向，下列何者正確？
- (A)向前旋轉 (B)向後旋轉 (C)中立位 (D)外展位
- 61 凡眼能左右盼視者，源於下列何筋？
- (A)手少陰 (B)足少陰 (C)手少陽 (D)足少陽
- 62 20 歲女性因感情因素情緒抑鬱，檢查其眼睛發現兩眦紅赤、胛肉壅腫，痛癢並作，造成其眼病的病機下列何者正確？
- (A)心火上炎 (B)肝熱脾虛 (C)肺火壅盛 (D)腎陰虧虛
- 63 中醫名稱「黃仁」相當於現代醫學所稱之下列何者？
- (A)角膜 (B)虹膜 (C)鞏膜 (D)脈絡膜
- 64 關於流淚症之敘述，下列何者錯誤？
- (A)迎風冷淚者，遇風則淚出，無風則止，或僅在冬季或春初遇寒風刺激，淚出汪汪
(B)無時冷淚者，不分春夏秋冬，無風有風均不時淚下，迎風尤甚
(C)椒瘡導致白睛濾泡腫大，刺激流淚
(D)迎風冷淚多為淚竅虛而招邪，無時冷淚多為臟腑自虛
- 65 關於赤脈傳睛之敘述，下列何者錯誤？
- (A)赤脈起自白睛，漸向兩眦侵犯之病症
(B)嗜食五辛，脾胃蘊熱，或肝鬱化火，上犯於心，心經蘊熱，鬱於兩眦而發病
(C)若是心經實火，宜瀉心湯合導赤散加減，以清心瀉火
(D)若是心經虛火，宜補心湯，以滋陰清熱
- 66 關於天行赤眼之預防工作，下列何者錯誤？
- (A)流行季節，健康人可常用治療本病的眼藥水點眼，保持眼部衛生
(B)患者的手帕，洗臉用具，枕套以及兒童玩具等均需隔離與消毒
(C)流行季節，健康人可用菊花、夏枯草、桑葉等煎水代茶飲
(D)本病一定要包眼，以免引起傳播流行

- 67 椒瘡外治法之敘述，下列何者錯誤？
(A)可用黃連西瓜霜眼藥水或化鐵丹眼藥水等點眼
(B)可用雞蛋黃油膏或銅綠膏外擦
(C)眼珠乾燥者，還可點人工淚液或生理鹽水等
(D)椒瘡顆粒纍纍者，可用海螵蛸棒磨擦法治療
- 68 患者自幼雙眼上胞下垂，晨起時症狀較輕，午後加重，嚴重時眼珠轉動不靈，視一為二，並有周身乏力，甚至吞嚥困難，其證治之敘述，下列何者正確？
(A)因肝火熾盛，乘脾土，肝火與脾濕搏結於胞瞼而發病
(B)因脾肺氣虛，脾不行濕，肺不能通調水道，致濕邪上泛而發病
(C)緣於肝火濕熱上炎者，當瀉肝清熱利濕
(D)緣於脾虛失運，中氣不足者，當升陽益氣
- 69 40 歲女性，時感頭目脹痛、瞳神散大、視物昏矇、觀燈火有虹暈、眼珠變硬、心煩失眠、眩暈耳鳴、口燥咽乾、舌紅少苔、脈弦細而數，下列何方治療最適宜？
(A)丹梔逍遙散 (B)知柏地黃丸 (C)吳茱萸湯 (D)羚羊鉤藤湯
- 70 視瞻昏渺，視力減退，其類似現代醫學的病名，不包括下列何者？
(A)脈絡膜炎 (B)視網膜炎 (C)白內障 (D)慢性球後視神經炎
- 71 某患者舌下結腫如包，且日漸增大，外表光滑呈淡黃色，按之柔軟，有波動感，一般時不痛，偶有腫脹較甚，則有脹痛感，並因舌體運動受影響，而妨礙說話和飲食。上述為下列何種瘤症？
(A)痰包 (B)重舌 (C)舌菌 (D)舌岩
- 72 有關溫差試驗 (caloric test, 又名冷熱試驗) 的敘述，下列何者正確？
(A)受試者垂直坐立在受試椅上
(B)健康者，進行此試驗時，若右耳灌冰水，可見向右眼振
(C)健康者，進行此試驗時，若右耳灌熱水，則不出現眼振
(D)此試驗是在檢測受試者的周邊前庭神經功能
- 73 在耳科疾病中的病因病理大致相同，但偏於風熱，若症見紅腫侷限，有膿頭，疼痛較劇，舌質紅，苔白，脈浮數之症為下列何病？
(A)耳瘡 (B)耳癬 (C)旋耳瘡 (D)耳脹痛
- 74 鼻通過經絡與五臟六腑緊密聯繫着，起於鼻外側，上行至鼻根部，向下沿鼻外側進入上齒齦是下列何經脈？
(A)任脈 (B)足陽明胃經 (C)督脈 (D)足太陽膀胱經
- 75 鼻病、鼻前孔附近皮膚紅腫、糜爛、結痂、灼癢，有經久不癒、反覆發作特點的臨床表現，是指何病？
(A)鼻疳 (B)鼻癭肉 (C)鼻槁 (D)鼻疔
- 76 鼻衄，因肝火上逆，火邪迫血外溢，量多，色深紅，內治宜清肝瀉火，涼血止血，可選用何方加羚羊角、玫瑰花？
(A)小柴胡湯 (B)龍膽瀉肝湯 (C)天麻鉤藤飲 (D)丹梔逍遙散
- 77 下列何者不是「急喉瘖」之診斷要點？
(A)聲音不揚，甚至嘶啞失音 (B)發病較急，兼有其他感邪症狀
(C)失音驟然發生，聲帶檢查無紅腫變化 (D)需與肝鬱失音相鑑別
- 78 咽喉病症見咽喉微紅，微痛，微腫，異物感，或有聲嘶，腰膝痠軟，頭暈目眩，耳鳴，夜熱盜汗等，屬下列何證？
(A)腎陰虛證 (B)肺臟虛損 (C)肝氣鬱結 (D)脾氣虛證
- 79 依《重樓玉鑰》，口齒病初起，牙骨及腮內疼痛，不紅不腫，惟連及臉骨者，此稱何病症？
(A)牙齦癰 (B)牙宣 (C)骨槽風 (D)懸旗風
- 80 有關口齒唇舌病的疼痛辨證中，下列敘述何者錯誤？
(A)外邪侵犯，出現疼痛且疼痛輕微，患處不紅，為風寒邪毒之侵襲
(B)患處出現疼痛且疼痛時重時輕，多為正虛邪實之候
(C)患處出現疼痛且疼痛持續，為邪毒壅阻脈絡，氣血凝聚實證
(D)患處疼痛日久且朝輕暮重，多為陽虛之證